

# Exploración cardiológica

L. Fernández Pineda, M. López Zea

Servicio de Cardiología Pediátrica. Hospital Ramón y Cajal. Madrid.

---

*Rev Pediatr Aten Primaria. 2008;10 Supl 2:e1-12*

Luis Fernández Pineda, lfernandezp@hotmail.com

## Resumen

*El soplo cardiaco es el motivo de consulta más frecuente en cardiología pediátrica. La inmensa mayoría de los casos vienen referidos desde la consulta de pediatría de Atención Primaria, y es aquí donde se plantean las primeras dudas acerca de la naturaleza del soplo: funcional u orgánico. En el presente trabajo se pretende recordar los puntos principales en los que se apoya el reconocimiento o al menos, la sospecha, de una u otra clase, de soplo cardiaco. Sin olvidar la gran importancia que tiene una historia clínica y una exploración pormenorizadas, se detiene principalmente en la exploración cardiovascular y, especialmente, en la descripción de los diferentes soplos, con especial atención a los de carácter funcional o inocente. También se sugieren algunas de las principales razones para derivar a un niño portador de soplo cardiaco, a la consulta de cardiología pediátrica. En el taller se presentarán casos clínicos característicos cuyo diagnóstico se discutirá de manera interactiva con los alumnos.*

**Palabras clave:** Soplo cardiaco, Cardiopatía congénita.

## Abstract

*The cardiac murmur is the mean cause of consulting in Paediatric Cardiology. The majority of the cases is referred from the Primary Care paediatrician, and is here where the doubts about the nature of the murmur (functional or pathologic) are first posed. The aim of the present work is to remember the main aspects to distinguish them, with special emphasis in the description of the different kind of murmurs, without forgetting to make a detailed physical exam and a complete clinical history. Also, some of the mean reasons to refer the case to the paediatric cardiologist are exposed. In the workshop, some characteristic cases will be presented with discussion of their diagnosis.*

**Key words:** Cardiac murmur, Congenital heart disease.

## Introducción

Los soplos son consecuencia de las turbulencias en el flujo sanguíneo, dentro o fuera del corazón, que originan ondas

sonoras con frecuencias comprendidas entre 20 y 2.000 hertzios.

En un niño sano, sin antecedentes y sin síntomas o signos de enfermedad cardia-

---

*Los autores declaran no presentar conflictos de intereses en relación con la preparación y publicación de este artículo.*

ca, el diagnóstico de soplo funcional o inocente puede hacerse sólo con la auscultación. La precisión diagnóstica depende en buena parte de la formación del médico que lleva a cabo la auscultación. Así, un cardiólogo con experiencia no precisará habitualmente otras pruebas complementarias; en sus manos, no todos los soplos cardiacos deben ser estudiados de forma exhaustiva. Pero esa experiencia también puede adquirirse desde la pediatría general con la práctica diaria; ¿por qué no ser meticulosos en la auscultación cardiaca?, ¿por qué no perder el miedo a oír algo de lo que dudamos su etiología?

A pesar de todo, lo ineludible es distinguir el soplo funcional del ocasionado por alguna alteración estructural congénita del corazón, o al menos intentarlo. Para ello, el mejor método es la auscultación, pero no se puede olvidar en ningún momento que para su correcta evaluación se requiere además una anamnesis y una exploración completas<sup>1,2</sup>.

## Anamnesis

En el momento de realizar la historia clínica es conveniente detenerse en los aspectos que pueden ser específicos para descartar cardiopatía congénita.

Es importante interrogar sobre la existencia de antecedentes familiares de car-

diopatías congénitas (aumenta entre 3 y 10 veces la incidencia en la población general, situada en 6-12 por cada 1.000 recién nacidos vivos), o de muertes súbitas en la familia (síndromes con arritmias potencialmente letales, miocardiopatía hipertrófica), o de otras enfermedades sistémicas o infecciosas presentes en el ámbito familiar.

También es de gran interés la investigación en los antecedentes perinatales de factores con potencial asociación con alteración cardiaca congénita, como enfermedades maternas (diabetes, lupus, etc.), infecciones (rubéola, citomegalovirus, parvovirus), medicaciones y drogas (anticomiales, alcohol, anfetaminas, etc.). Por último, puede ser útil conocer los datos de embarazo, parto, peso al nacimiento, necesidad y tipo de reanimación neonatal.

En todo caso hay que tener presente que algunos síndromes polimalformativos (con cromosomopatía o sin ella) pueden asociarse a cardiopatías congénitas, algunos en prácticamente el 100% de los casos, como las trisomías 13 ó 18, y otros con un grado variable de incidencia, como los síndromes de Down, Marfan, Turner, Williams, Holt-Oram, Noonan, etc.

También es sabido que muchas enfermedades metabólicas pueden afectar al

corazón, como las mucopolisacaridosis, glucogenosis, alteraciones de la cadena respiratoria mitocondrial, o defectos de la betaoxidación de los ácidos grasos.

Por último habrá que conocer el estado actual del niño valorando los signos y síntomas que pudieran ser compatibles con la presencia de una cardiopatía congénita: cianosis, dificultad para la alimentación con disnea e hipersudoración y curva de peso inadecuada, infecciones respiratorias de repetición, retraso ponderoestatural, intolerancia al ejercicio físico, sensación de taquicardia, palpitaciones o dolor torácico, síncope, etc.

### **Exploración física**

La presencia de un soplo cardiaco en la exploración física de un niño debe provocar una llamada de atención en aspectos como su actitud, aspecto general y estado de su crecimiento y desarrollo. La obtención de signos vitales básicos como la frecuencia cardiaca y respiratoria, y la toma de la tensión arterial en los miembros superiores e inferiores es ineludible.

La exploración cardiovascular específica se beneficia de una cierta pauta (cualquiera es buena), de modo que no se deje de explorar ninguno de los aspectos que pueden terminar de definir la naturaleza del soplo del que es portador el niño<sup>3</sup>.

- Puede empezarse por inspeccionar el precordio, viendo si está quieto o hiperquinético, circunstancia que no debe extrañar en la edad pediátrica, ya que la mayoría de los niños están en un estado circulatorio hiperquinético.
- Se pasa a continuación a la palpación del área precordial, buscando donde late la punta del corazón. La presencia de soplo palpable (frémito) en cualquier punto del precordio, incluido el hueco supraesternal, es casi siempre sugerente de patología cardiaca.
- La palpación de los pulsos arteriales es muy importante, valorando su ritmicidad, frecuencia, calidad y la diferencia entre los miembros superiores e inferiores.
- La observación y medición de la presión venosa yugular da idea de la presión existente en la aurícula derecha, siendo difícil de valorar en lactantes y niños pequeños. Particularmente en este grupo de edad, aunque también en general, es más útil la palpación hepática como indicador de congestión venosa.
- Por último, no hay que olvidar la inspección y auscultación del aparato respiratorio en busca de signos (crepitantes, sibilancias) que en al-

gunas ocasiones son consecuencia de la presencia de una patología cardíaca de base<sup>4,5</sup>.

### **Auscultación cardíaca**

Es obvio que no es lo mismo auscultar el corazón de un preescolar con frecuencia cardíaca de 80 latidos por minuto, que el de un lactante inquieto con 150. Por eso, en pediatría es importante adquirir cierta pericia en la auscultación cardíaca, ya que la mayoría de las cardiopatías se diagnostican en las primeras semanas de la vida.

En los niños más pequeños, la auscultación debe realizarse con la máxima comodidad para el propio niño y para sus padres. Aunque muchas veces es difícil, es conveniente que el niño esté lo más quieto y lo más callado posible.

También la auscultación cardíaca se beneficia de una rutina exploratoria. Ésta incluye la auscultación en los clásicos focos de auscultación repartidos por el área precordial. Ninguno de ellos se debe dejar de explorar, ya que hay patologías que se circunscriben a una pequeña zona y no conllevan irradiación (figura 1):

- Foco aórtico: localizado en 2.º espacio intercostal derecho, puede ampliarse al hueco supraesternal, cuello y 3.º espacio intercostal izquierdo.

- Foco pulmonar: se localiza en borde esternal izquierdo, 2.º espacio intercostal. Puede extenderse a la zona subclavicular izquierda.
- Foco mitral: en el ápex cardíaco, habitualmente 5.º espacio intercostal izquierdo, con extensión hacia axila y borde esternal.
- Foco tricúspide: en borde esternal izquierdo, 4.º-5.º espacio intercostal izquierdo, con extensión hacia la región subxifoidea y el lado derecho de esternón.

Es importante, sobre todo al inicio de la exploración, tener en mente la fisiología del ciclo cardíaco (figura 2). Esto servirá de gran ayuda para distinguir sístole de diástole, primer de segundo ruido, ruidos sobreañadidos, etc., y comprender factores que puedan ayudar y aportar importante información diagnóstica, como los movimientos respiratorios, los cambios posturales, etc<sup>4,6</sup>.

### **Ruidos cardíacos**

Primer ruido ( $R_1$ ). Se produce al cerrarse las válvulas auriculoventriculares (mitral y tricúspide), al inicio de la sístole ventricular. Habitualmente es fácil de identificar, ya que la sístole (espacio entre  $R_1$  y  $R_2$ ), es sensiblemente menor que la diástole (espacio entre el  $R_2$  y el  $R_1$ ). Aunque la válvula mitral se cierra ligeramente

Figura 1. Radiografía de tórax sobre la que se representan las principales áreas de auscultación.

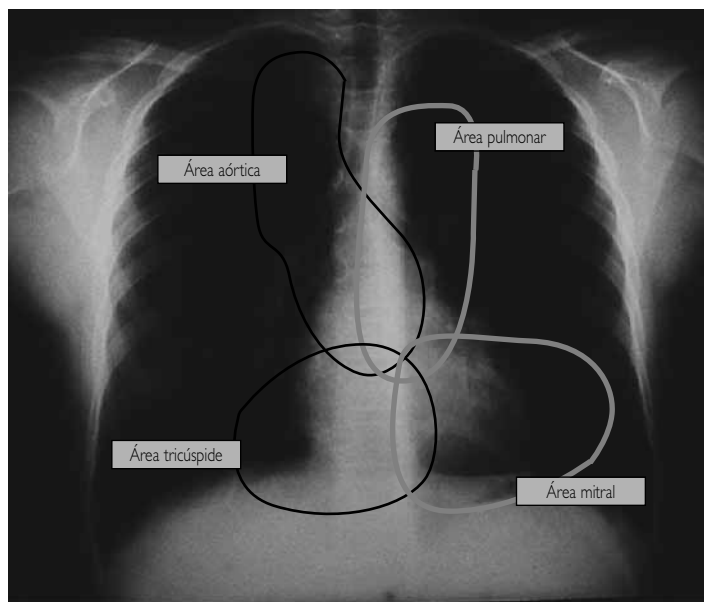
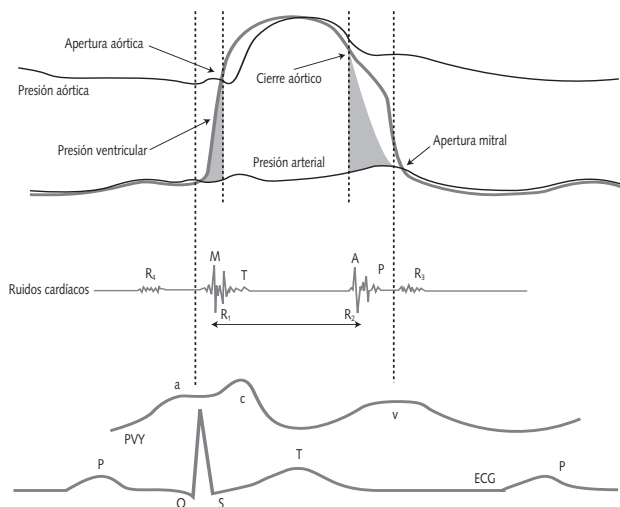


Figura 2. Esquema que representa el ciclo cardíaco.



En la parte superior, las presiones correspondientes a la aorta, ventrículo izquierdo y aurícula izquierda (presión atrial).  
En la parte central, la correspondencia de los eventos hemodinámicos de la parte superior con los diferentes ruidos cardíacos,  
y en la parte inferior, con el pulso venoso yugular (PVY) y con el electrocardiograma.

antes que la tricúspide, el primer ruido se suele escuchar como un ruido único.

Segundo ruido ( $R_2$ ). Producido al cerrarse las válvulas sigmoideas (aorta y pulmonar). En este ruido se suelen identificar sus dos componentes; el primero, más fuerte, corresponde al cierre aórtico, y el segundo, algo más débil, al cierre pulmonar. Al auscultar en el foco pulmonar se suele apreciar con facilidad el desdoblamiento fisiológico del  $R_2$  durante la inspiración: durante la misma, se produce un aumento del llenado venoso sistémico a la aurícula derecha, lo que provoca una prolongación de la eyeción del ventrículo derecho, y un retraso del cierre de la válvula pulmonar respecto del cierre aórtico. El desdoblamiento fijo del  $R_2$  durante el ciclo respiratorio es característico de la comunicación interauricular.

Tercer ruido ( $R_3$ ). Coincide con el final de la fase de llenado ventricular rápido. Está presente en niños sanos, aunque suele aparecer en casos de ventrículos dilatados y poco distensibles (insuficiencia cardiaca congestiva, grandes cortocircuitos, etc.). Su presencia suele producir el llamado "ritmo de galope".

Cuarto ruido ( $R_4$ ). Se origina por la contracción auricular y se sitúa inmediatamente antes que el  $R_1$ . Es siempre patológico e implica alteraciones en el lle-

nado ventricular y/o mala distensibilidad de esta cavidad.

Ruidos accesorios. Siempre implican patología cardiaca:

- Chasquido o clic sistólico de apertura o eyeción: muy cercano al  $R_1$ , se ausculta en las estenosis de válvulas sigmoideas o en la dilatación de grandes vasos (hipertensión pulmonar, etc.).
- Chasquido diastólico de apertura: situado después del  $R_2$ , es clásica su auscultación en los casos de estenosis mitral.

### Soplos cardiacos (figura 3)

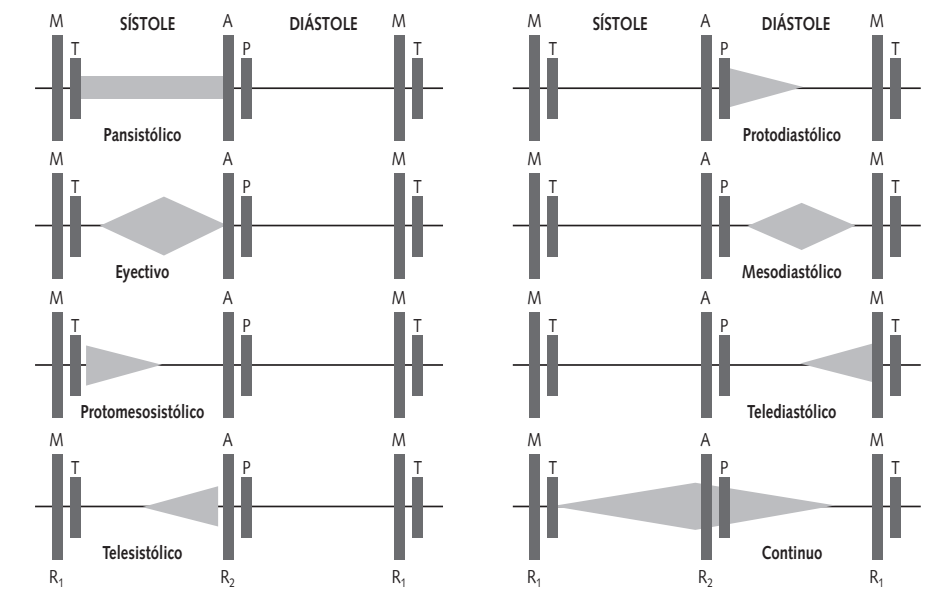
Cuando están presentes, conviene tener presente una serie de aspectos que los caracterizan:

1. Localización en el ciclo cardiaco: hay que situarlos en el mismo, y relacionarlos con los ruidos cardiacos. Así se distinguen soplos sistólicos (situados en la sístole, entre  $R_1$  y  $R_2$ ), diastólicos (en la diástole, entre  $R_2$  y  $R_1$ ), y continuos (comienzan en la sístole y sobrepasan  $R_2$  para terminar en la diástole).

2. Intensidad: los soplos se gradúan según su intensidad. Aunque se puede hacer en una escala de 6 grados, es preferible y más sencillo hacerlo en una de 4:

- Grado 1/4: se oye con cierta dificultad.

Figura 3. Esquema de los diferentes soplos cardiacos, sistólicos y diastólicos.



- Grado 2/4: se oye al colocar el fonendoscopio en el tórax.
  - Grado 3/4: muy fácil de oír, intenso.
  - Grado 4/4: se acompaña de un frémito o *thrill* (vibración palpable en la pared torácica).
3. Localización: es útil identificar el lugar de máxima intensidad del soplo, ya que muchas veces orientará el diagnóstico. Para ello habrá que recorrer los focos de auscultación descritos con anterioridad.
4. Irradiación: transmisión del soplo desde el foco de máxima intensidad a otra zona. Algunos ejemplos: el soplo

que se origina por patología de la arteria pulmonar se irradia a espalda, el causado por patología aórtica se irradia al cuello, y también es característico el soplo correspondiente a la coartación aórtica, que se ausculta en región subclavicular izquierda, y que también se escucha en la espalda, en la región interescapular.

5. Duración: según su extensión en la sístole o diástole, se habla de soplos cortos (protosistólicos por ejemplo), largos (pansistólicos), etc.

6. Morfología: aspecto dinámico del soplo; intensidad homogénea (rectangulares, holosistólicos), romboidales (*crescendo-decrescendo*), etc.

7. Timbre: característica sonora causada por la presencia de armónicos o sobretonos (soplos musicales, rudos, espirativos, etc.).

### Soplos sistólicos

Se sitúan en la sístole, entre  $R_1$  y  $R_2$ . Pueden clasificarse en:

- Pansistólicos: ocupan toda la sístole sin variar su morfología (rectangulares). Suelen aparecer en la insuficiencia de las válvulas auriculoventriculares, y en la mayoría de las comunicaciones interventriculares.
- Eyectivos: son soplos romboidales, y se auscultan cuando hay estenosis en los tractos de salida ventriculares o de las válvulas pulmonar o aórtica.
- Protosistólicos: se inician próximos al  $R_1$  para ir disminuyendo en intensidad y terminar antes del  $R_2$ . Son característicos de las comunicaciones interventriculares musculares pequeñas.
- Meso o telesistólicos: cortos, ubicados en medio o al final de la sístole respectivamente. Son muy raros en pediatría. Suelen asociarse a patología leve de la válvula mitral.

### Soplos diastólicos

Se escuchan durante la diástole, entre

el  $R_2$  y el  $R_1$ . Cualquier soplo diastólico aislado es patológico.

- Protodiastólicos: cortos, de intensidad decreciente. Son producidos por la insuficiencia de las válvulas sigmoideas, pulmonar o aórtica.
- Mesodiastólicos: romboidales. Ocupan el centro de la diástole. Se producen por aumento de flujo a través de las válvulas auriculoventriculares (cortocircuitos izquierda-derecha) o en la estenosis de las mismas.
- Telediastólicos: ocupan el final de la diástole, suelen ser de intensidad creciente, y son característicos de la estenosis mitral o tricúspide, coincidiendo con la contracción de la aurícula correspondiente.

### Soplos continuos

Se originan en la sístole y sobrepasan el  $R_2$  acabando en la diástole. Se producen al existir una comunicación entre un vaso arterial y otro venoso (ductus, fistula arteriovenosa, etc.).

### El soplo funcional

Es el soplo más frecuente. Se ausculta en la mitad de los niños, aunque este porcentaje puede aumentar al 80% si la exploración se hace en situaciones que aumentan la frecuencia cardiaca como la fiebre o tras el ejercicio físico.



Excluye, por definición, la existencia de cualquier tipo de síntoma sospechoso de enfermedad cardiovascular y, por tanto, de cualquier tipo de anomalía anatómica o funcional cardíaca.

Los soplos inocentes son soplos sistólicos o continuos, nunca exclusivamente diastólicos. No sobrepasan el grado 2/4, y, por tanto, nunca se acompañan de frémito. En general, aumentan de intensidad en presencia de fiebre, anemia, o después de hacer ejercicio físico, (aunque esto también puede ocurrir en los soplos orgánicos)<sup>7,8</sup>. Algunos de los soplos funcionales más comunes son:

- Sopro sistólico vibratorio de Still. Es el más frecuente en el niño. Fue descrito por Still en 1909. Puede auscultarse a cualquier edad, desde la lactancia a la adolescencia, aunque es más frecuente entre los 2 y 6 años. No sobrepasa la intensidad 2/4, y se circunscribe a la primera mitad de la sístole, con máxima auscultación en el borde esternal izquierdo y en el ápex. Muy a menudo disminuye de intensidad al incorporar al niño. Su timbre es característicamente vibratorio o musical. No se conoce su causa. Se habla de vibraciones en la válvula pulmonar durante la eyección ventricular, o de la pre-

sencia de falsos tendones en el seno del ventrículo izquierdo.

- Sopro eyectivo pulmonar. Producido en la válvula pulmonar, este sopro funcional es de aspecto romboidal, circunscrito a la primera mitad de la sístole, con intensidad 1-2/4, y con máxima auscultación en foco pulmonar. Disminuye en sedestación y suele oírse en adolescentes, particularmente si están delgados o con anomalías torácicas tipo *pectum excavatum* o cifoescoliosis, al disminuir la distancia entre el tracto de salida del ventrículo derecho y la pared torácica anterior. Debe hacerse el diagnóstico diferencial con la estenosis pulmonar (sopro más rudo y presencia de clic protosistólico), y con la comunicación interauricular (R<sub>2</sub> con desdoblamiento fijo).
- Sopro eyectivo aórtico. Es un sopro funcional producido en la válvula aórtica, que se ausculta con máxima intensidad en foco aórtico, siendo ésta no superior a 2/4, de carácter eyectivo, y más frecuente en adolescentes y adultos jóvenes. Habitualmente coincide con una situación de gasto cardíaco elevado, como fiebre, anemia, ansiedad, hipertiroidismo, y en deportistas

- con frecuencia cardíaca más baja de lo normal y aumento del volumen de eyección ventricular por latido. Debe diferenciarse de las estenosis del tracto de salida del ventrículo izquierdo (estenosis aórtica valvular y subvalvular), siendo los soplos correspondientes más rudos, con clic protosistólico o con soplos diastólicos de insuficiencia aórtica asociada.
- Sople de estenosis de ramas pulmonares del neonato. Es un sople funcional muy frecuente en el recién nacido y que suele desaparecer antes del año de vida. Es un sople eyectivo, de baja intensidad (1/4), a veces muy largo, de máxima auscultación en foco pulmonar, y, de forma característica, irradiado a ambos hemitórax y espalda. Es producido por angulaciones pasajeras en el origen de ambas ramas pulmonares. Es difícil diferenciarlo del sople de estenosis de ramas periféricas típico del síndrome de rubéola congénita o del síndrome de Beuren-Williams, aunque en estos casos, los niños suelen ser mayores, con fenotipos peculiares, y los soplos de tonalidad más aguda. También se debe diferenciar del sople de estenosis valvular pulmonar y del de la comunicación interventricular.
  - Zumbido venoso. Es el único sople continuo que es funcional, y es muy frecuente. Se ausculta con el niño sentado, colocando el fonendoscopio delante del músculo esternocleidomastoideo, con mayor frecuencia en el lado derecho. Disminuye o desaparece al girar la cabeza hacia el lado en el que estamos auscultando, y al tumbarse. Aumenta con la hiperextensión del cuello. Se cree que su origen son turbulencias originadas en la confluencia de las venas yugular interna y subclavia con la cava superior, o por angulación de la vena yugular interna en su recorrido por la apófisis transversa del atlas.
- A pesar de toda esta información, y de tener presentes todos y cada uno de los factores que deben aportarnos los datos suficientes para diferenciar si el sople que se está auscultando es funcional u orgánico, persisten en muchas ocasiones dudas que hacen que aparezca de inmediato la pregunta siguiente: ¿hay que mandar al niño al cardiólogo? Parece obvio que sí hay que derivar en las siguientes circunstancias:

- Imposibilidad de definir con certeza si lo que se ausculta es un soplo funcional.
- Anamnesis o exploración que sugiera patología cardiovascular.
- Antecedentes familiares positivos para cardiopatía congénita.
- El niño es portador de un síndrome o malformación que puede asociarse a cardiopatía congénita.
- Neonatos y lactantes. En esta franja de edad pueden existir cardiopatías aún sin expresión clínica.

Y, ¿sirve de algo solicitar desde Atención Primaria otro tipo de exploraciones, como una radiografía (Rx) de tórax o un ECG para intentar afinar o confirmar el diagnóstico? Ambas exploraciones complementarias ofrecen datos que en ocasiones son completamente patognómicos de una determinada patología, y en otros confirman la sospecha de alguna cardiopatía. En ambos casos referir el caso al cardiólogo pediatra parece obvio. Pero tienen también un alto índice de inespecificidad, por lo que, en general, se desaconseja su práctica rutinaria, sobre todo la Rx de tórax.

Una vez que el diagnóstico está efectuado, con o sin el concurso del cardiólogo pediatra. Es bien distinto que el pa-

ciente sea portador de un soplo funcional o de un soplo debido a una cardiopatía.

Si se ha realizado el diagnóstico de soplo funcional, es muy importante informar a los padres adecuadamente, transmitiéndoles de la mejor manera posible que el corazón de su hijo es anatómica y funcionalmente normal, que no precisa revisiones por el cardiólogo, que puede hacer una vida normal sin restricción de su actividad física, que ese soplo se escuchará mejor en los momentos de mayor actividad física o con estado febril, y que suele desaparecer en la adolescencia aunque puede durar toda la vida. Pero, ante todo, no importa insistir en que no hay que preocuparse, porque "el corazón del niño está sano".

Si, por el contrario el soplo es orgánico y, sobre todo, si la cardiopatía es susceptible de tratamiento quirúrgico, será preciso transmitir la mayor tranquilidad posible a los padres, instándoles a que depositen su confianza en el equipo multidisciplinario que a partir de ese momento va a estar alrededor de su hijo: desde el propio pediatra de Atención Primaria, hasta el cardiólogo pediatra, cirujanos, intensivistas, anestesiistas, especialistas en nutrición, fisioterapeutas, enfermeras, etc.

## Bibliografía

---

1. Sánchez López MC, Gracián Gómez M, Roca Llop J. Semiología del niño cardiaco. En: Pedro A. Sánchez (ed.). *Cardiología Pediátrica*. Madrid: Ediciones Salvat; 1986. p. 88-99.
2. Tamariz-Martel Moreno A. Valoración de un soplo cardiaco. En: Muñoz Calvo MT, Hidalgo Vicario MI, Rubio Roldán LA, Clemente Pollán J (eds.). *Pediatría extrahospitalaria. Aspectos básicos en atención primaria*. Madrid: Ediciones Ergon; 2001. p. 269-75.
3. Park MC. Routine cardiac evaluation in children. En: Park MC (ed.). *The pediatric cardiology handbook*, 2.<sup>a</sup> ed. St. Louis: Mosby-Yearbook; 1997. p. 1-65.
4. Aguas Benito F. Valoración y conducta a seguir ante el hallazgo de un soplo cardiaco. En: Muñoz Calvo MT, Hidalgo Vicario MI, Rubio Roldán LA, Clemente Pollán J (eds.). *Pediatría extrahospitalaria. Manual de diagnóstico y tratamiento*. Madrid: Ed. Díaz de Santos; 1994. p. 183-7.
5. Newburger JW. Innocent murmurs. En: Fyler DC (eds.). *Nadas' Pediatric Cardiology*. Philadelphia: Ed. Hanley & Belfus; 1992. p. 281-4.
6. McNamara DG. Value and limitations of auscultation in the management of congenital heart disease. *Pediatr Clin North Am*. 1990;37:93-113.
7. Advani N, Menahem S, Wilkinson JL. The diagnosis of innocent murmurs in childhood. *Cardiol Young*. 2000;10:340-2.
8. Advani N, Menahem S, Wilkinson JL. Innocent murmurs: the perception of the parents versus that of the child. *Cardiol Young*. 2002;12:587-8.

