



Acroisquemia aguda en tiempos de COVID-19. Clínica, evolución y hallazgos de laboratorio

M.^a Ángeles Ordóñez Alonso^a, Begoña Domínguez Aurrecochea^b

Publicado en Internet:
18-septiembre-2020

M.^a Ángeles Ordóñez Alonso:
marigelo@hotmail.com

^aPediatra. CS de La Corredoría. Oviedo. Asturias. España • ^bPediatra jubilada. Colaboradora de grupos de investigación de la AEPAP. Oviedo. Asturias. España.

Palabras clave:

- COVID-19
- Enfermedad vascular cutánea
- Enfermedad viral cutánea
- Exantema
- Niños
- SARS-CoV-2

Resumen

Un nuevo coronavirus llamado coronavirus 2 del síndrome respiratorio agudo severo (SARS-CoV-2), causante de una pandemia global, afecta a la población pediátrica con unas características clínicas diferentes a las de los adultos. Las lesiones dermatológicas acroisquémicas que se pueden asociar, se manifiestan más en pacientes jóvenes sin cuadro respiratorio. Se presentan tres casos clínicos con estudios analíticos, que incluyen determinación de anticuerpos neutralizantes por inmunocromatografía. En ninguno de los casos se ha podido demostrar la participación del SARS-CoV-2 como agente implicado. El término de “acroisquemia aguda en el niño en tiempos de COVID-19” parece ser el término más adecuado hasta tener un mayor conocimiento del cuadro.

Acute acro-ischemia in the child at the time of COVID-19. Clinical, evolution and laboratory findings

Key words:

- Children
- COVID-19
- Exanthem
- SARS-CoV-2
- Skin diseases, viral
- Vascular skin disease

Abstract

A new coronavirus called coronavirus 2 of severe acute respiratory syndrome (SARSCoV-2), causing a global pandemic, affects the pediatric population with some characteristics different from those of adults. The acro-ischemic dermatological lesions that can be associated, are manifested more in young patients without respiratory symptoms. Three clinical cases with analytical studies that include neutralizing antibody determinations by immunochromatography are presented. In none of these cases the SARS-CoV-2 appears to be an involved agent. The term “acute acro-ischemia in the child in the times of the Covid-19” seems to be the best term until there is a better understanding of the disease.

INTRODUCCIÓN

En diciembre de 2019 se informó sobre la existencia de casos de neumonía inexplicable en Wuhan, China. El patógeno, un nuevo coronavirus llamado coronavirus del síndrome respiratorio agudo grave tipo 2 (SARS-CoV-2), se aisló de muestras del tracto

respiratorio inferior de pacientes infectados y la enfermedad resultante se denominó enfermedad por coronavirus 2019 (COVID-19).

En febrero, la COVID-19 se extendió rápidamente por toda China y el resto del mundo. El 11 de marzo la Organización Mundial de la Salud declaró la pandemia a nivel mundial.

Cómo citar este artículo: Ordóñez Alonso MA, Domínguez Aurrecochea B. Acroisquemia aguda en tiempos de COVID-19. Clínica, evolución y hallazgos de laboratorio. Rev Pediatr Aten Primaria. 2020;22:295-303.

Los datos analizados en China, Italia y España evidencian que hay diferencias significativas en la susceptibilidad al contagio y la gravedad en el desarrollo de esta enfermedad entre los niños y los adultos:

- En China, una revisión de 72 314 casos por el Chinese Center for Disease Control and Prevention mostró que menos del 1% de los casos fueron en niños menores de diez años de edad¹.
- En Corea, solo el 0,7% de los casos ocurrieron en niños menores de nueve años.
- En Italia, solo el 1,2 % de los casos de COVID-19 ocurrieron en menores de 18 años.
- En España, con fecha de 21 de mayo de 2020, la Red Nacional de Vigilancia Epidemiológica (RENAVE) notificó 1399 niños menores de 15 años (0,6% del total de casos) con reacción en cadena de la polimerasa (PCR) positiva².

Hasta un 4% de casos pediátricos confirmados virológicamente tenían infección asintomática^{3,4} y pueden desempeñar un papel importante en la transmisión viral en la comunidad. Los datos disponibles sugieren que los niños pueden tener una mayor afectación del tracto respiratorio superior (incluido el transporte nasofaríngeo), en lugar de una afectación del tracto respiratorio inferior. También hay evidencia de excreción fecal del virus en las heces durante varias semanas después del diagnóstico.

El curso de la infección en Pediatría suele ser leve o moderado⁵⁻⁷, al igual que hay otras enfermedades infecciosas virales que son menos graves en los niños⁸; hay hipótesis que aluden a que el desarrollo, distribución y función de la enzima convertidora de la angiotensina 2 (ACE2) (puerta de entrada del virus a la célula huésped) en niños pueden ser diferentes de los de los adultos⁹.

No obstante, hay un número pequeño de casos pediátricos que precisaron ingreso en unidades de cuidados intensivos (UCI):

- En Lombardía, de una serie retrospectiva de casos que involucró a 1591 pacientes críticos, ingresados del 20 de febrero al 18 de marzo de 2020, solo cuatro fueron menores de 20 años.

Ninguno de esos adolescentes murió y tampoco tenían comorbilidades significativas. Dos de ellos precisaron ventilación mecánica¹⁰.

- En Reino Unido y EE. UU. se están dando casos de un estado inflamatorio multisistémico que superpone características del síndrome de *shock* tóxico y enfermedad de Kawasaki atípica¹¹.
- En España (informe RENAVE del 21/05/20), los porcentajes de ingreso en UCI varían según el rango de edad:
 - <2 años: 8,4 % (con dos casos de defunción).
 - 2-4 años: 2,1 %.
 - 5-14 años: 3,6 % (con un fallecimiento).

En EE. UU. los datos de los Centros para el Control y Prevención de Enfermedades (CDC), en su boletín semanal del 10 de abril de 2020¹², mostraban que los niños presentan menos disnea, cefalea y mialgias que los adultos y tienen una incidencia similar de síntomas gastrointestinales y mayor tasa de sobreinfección bacteriana.

Además, parece que el SARS-CoV-2 también puede producir alteraciones cutáneas, al igual que otros virus comunes. Las primeras descripciones clínicas de COVID-19 en China son escasas con respecto a la afectación de la piel. En una cohorte de 1099 pacientes confirmados con COVID-19, solo dos presentaron “erupción cutánea”, sin más descripción¹³.

En Lombardía, los dermatólogos analizaron estas manifestaciones en pacientes con COVID-19 y se vio la existencia de *rash*, exantemas y lesiones cutáneas hasta en el 20% de los infectados. El primer caso fue reportado en esa región el 29/03/20, cinco semanas después de notificarse el primer enfermo con COVID-19¹⁴. Se recopilaron datos de 88 pacientes con COVID-19 que no habían tomado medicación en los 15 días previos y se obtuvieron los siguientes resultados: desarrollaron manifestaciones cutáneas 18 de ellos (20,4%); ocho presentaron afectación en piel al inicio y los restantes después de la hospitalización; las manifestaciones cutáneas fueron: erupción eritematosa (14 pacientes), urticaria generalizada (tres pacientes) y vesículas parecidas a la varicela (un paciente).

Según otras publicaciones las lesiones observadas en Italia y España¹⁵⁻¹⁷ eran principalmente de cinco tipos:

- Urticaria.
- Livedo reticular (en miembros y unilateral).
- Vesículas semejante a la varicela, de base eritematosa.
- Petequias y erupciones maculopapulares.
- Isquemia acral.

Tras ese primer caso publicado se comunicaron en Italia manifestaciones cutáneas con unas características peculiares en población pediátrica asintomática. Ocurrían en niños y adolescentes, sin otro tipo de alteraciones, y afectaban principalmente a los pies y, a veces, a las manos^{18,19}. El común denominador era la aparición de microtrombos e isquemia de los vasos periféricos. Se observan con alta frecuencia, siendo un fenómeno que era relativamente raro en la era pre-COVID. Sus características principales son:

- Estas lesiones son dolorosas, rojas o a veces negruzcas.
- Pueden ser redondeadas, de unos pocos milímetros, múltiples o extenderse a todo un dedo, generalmente con una clara demarcación a nivel metatarsal.
- Usualmente afectan a tres dedos, a menudo separados por otros no afectados.
- Inicialmente tienen un color rojo violáceo o azulado; pueden volverse bullosas o tener costras negruzcas.
- Tienen un curso bastante duradero, incluso durante dos semanas.
- Se asocian varios casos dentro de los convivientes o grupo familiar.

En Francia, dentro del mismo periodo de tiempo, también se publica la aparición de lesiones maculopapulares, purpúricas o vesiculosas de los dedos de ambos pies con dolor y ardor²⁰. Desafortunadamente, debido a un número limitado de kits diagnósticos para COVID-19 no se les pudo evaluar. Parece afectar más a pacientes jóvenes sin cuadro respiratorio y en algunos casos la biopsia de piel confirma la vasculitis.

En España, también han sido descritos cuadros tipo perniosis en los niños^{21,22}.

CASOS CLÍNICOS

Se presentan 3 casos clínicos vistos en consulta de Pediatría de Atención Primaria, en la zona básica de salud de la Corredoria, que atiende a casi 3500 niños y niñas. Los casos se agruparon en la tercera semana de abril, cuando la tasa de incidencia acumulada en la Comunidad de Asturias era de 79,6 casos/100 000 habitantes y se llevaba un mes de confinamiento en domicilio.

Los 3 pacientes desarrollaron las típicas lesiones, atribuidas al SARS-CoV-2, en partes acras, de color violáceo sin participación de clínica respiratoria, digestiva o cuadro febril acompañante. Ninguno tenía antecedentes personales de interés.

En todos los casos se realizó determinación de anticuerpos neutralizantes (IgG e IgM) contra SARS-CoV-2 en suero de sangre venosa. La técnica empleada fue inmunocromatografía y se llevó a cabo en el laboratorio de virología del Hospital Universitario Central de Asturias.

Caso 1. Varón de 12 años

- Cuadro clínico: astenia y cefalea de unos seis días de evolución; consulta por la aparición de lesiones maculares rojo-violáceas en dedos de ambos pies con dolor local. No hay otra sintomatología asociada (Figs. 1, 2 y 3).
- Pruebas diagnósticas: PCR para SARS-CoV-2 indetectable; también se pasó una batería de PCR a otros virus sin identificarse ninguno; IgM e IgG por inmunocromatografía negativas; hemograma y coagulación sin alteraciones.
- Contexto epidémico familiar: familia asintomática.
- Evolución: tras dos semanas persisten mínimas lesiones residuales en los dedos (Figs. 4 y 5), pero la familia comenta que ahora tiene frialdad distal llamativa en extremidades, en ocasiones acrocianosis y livedo reticular en manos.

Figura 1. Acroisquemia por COVID-19. Caso 1, varón de 12 años, día 1

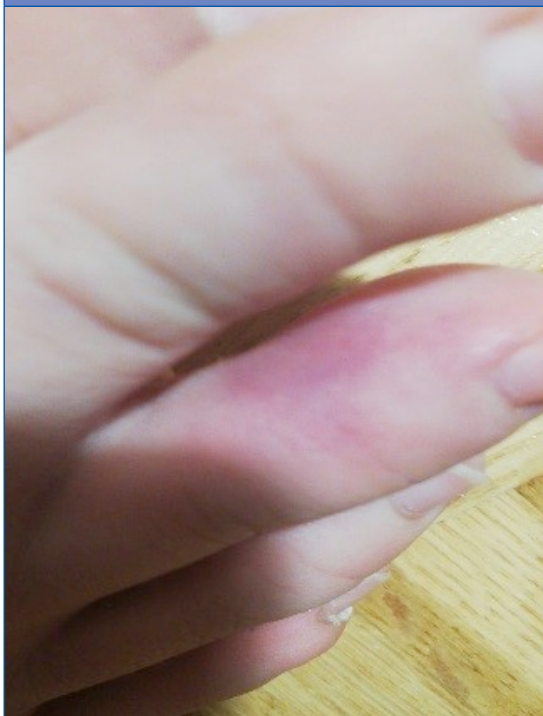
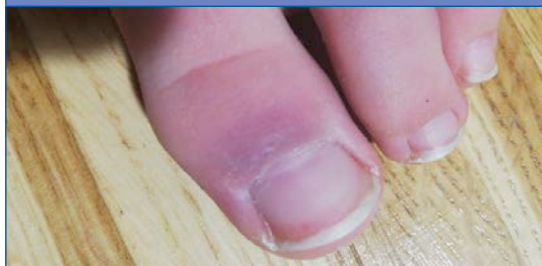
Figura 3. Acroisquemia por COVID-19. Caso 1, varón de 12 años, día 1



Caso 2. Varón de 12 años

- Cuadro clínico: la familia consulta por la aparición de eritema palmoplantar inespecífico que no ocasiona molestias al niño y sin otros síntomas acompañantes (Figs. 6 y 7). A las 24 horas aparecen máculas en las manos, de bordes definidos, rojo-violáceas y dolorosas (Fig. 8).
- Pruebas diagnósticas: PCR para SARS-CoV-2 indetectable; IgM e IgG por inmunocromatografía negativas; hemograma y coagulación sin alteraciones.

Figura 2. Acroisquemia por COVID-19. Caso 1, varón de 12 años, día 1

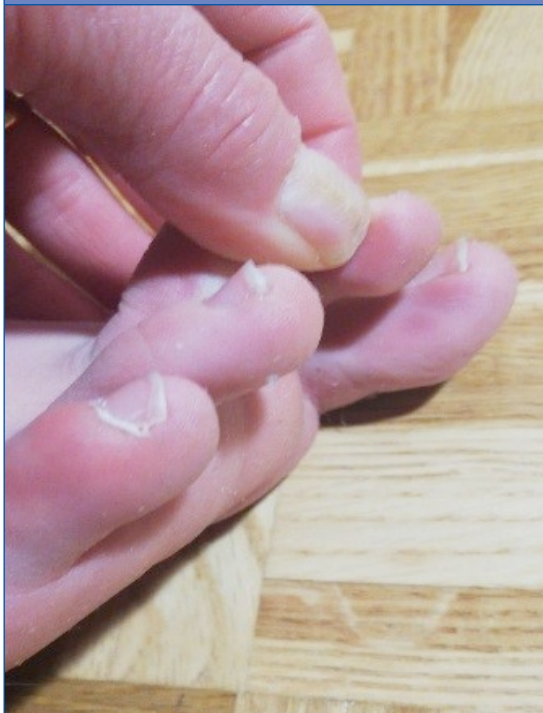

Figura 4. Acroisquemia por COVID-19. Caso 1, varón de 12 años, día 15

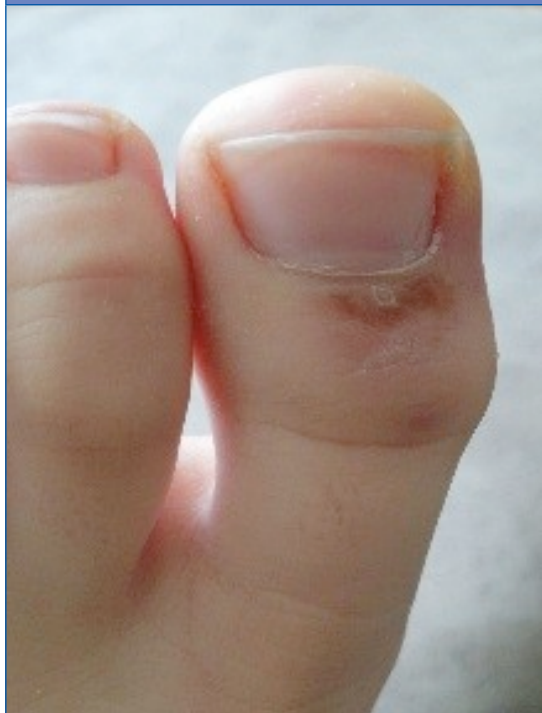
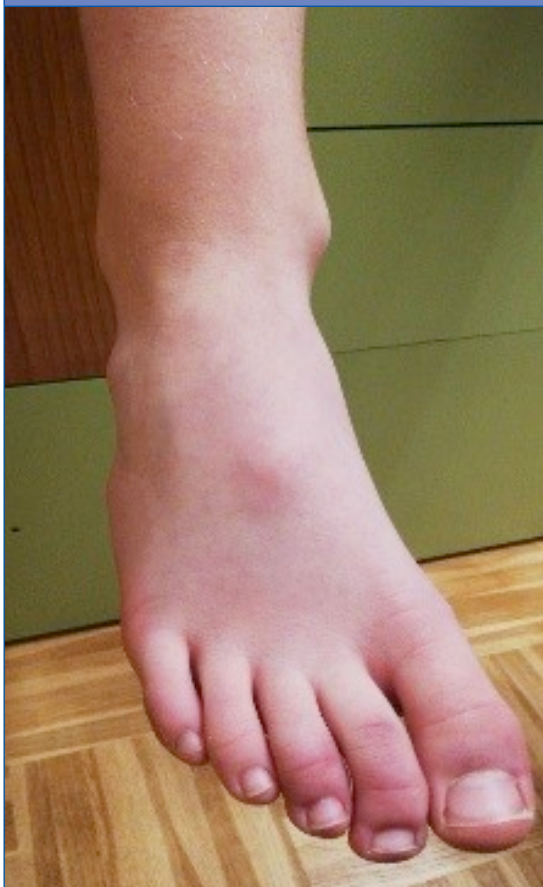
Figura 5. Acroisquemia por COVID-19. Caso 1, varón de 12 años, día 15

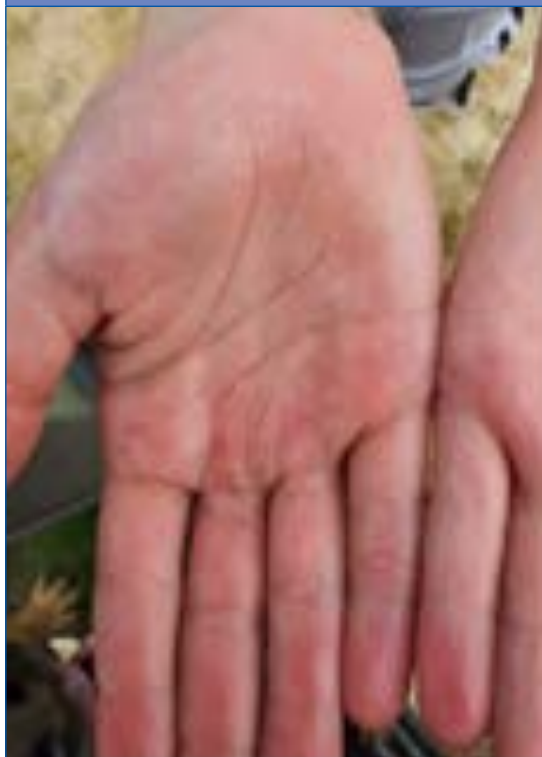

- Contexto epidémico familiar: un hermano de 14 años desarrolló lesiones semejantes a los 4 días. El padre en días posteriores inició diarrea leve. La PCR y los test rápidos en ambos para SARS-CoV-2 fueron negativos.
- Evolución: a los siete días se observa mejoría (Fig. 9) y a las dos semanas hay una resolución completa del cuadro.

Caso 3. Mujer de 18 años

- Cuadro clínico: aparición súbita de lesión violácea muy dolorosa en el pie izquierdo, sin traumatismo desencadenante y sin otra clínica asociada (Fig. 10).
- Pruebas diagnósticas: IgM e IgG por inmunocromatografía negativas; Hemograma y coagulación sin alteraciones.

Figura 6. Acroisquemia por COVID-19. Caso 2, varón de 12 años, día 1



- Contexto epidémico familiar: la madre padece un cuadro respiratorio de 3 semanas de evolución, pero sin pruebas diagnósticas. El hermano tiene un cuadro respiratorio de 15 días de evolución, en seguimiento en nuestra consulta, con PCR en orofaringe indetectable y test rápido de anticuerpos (IgG e IgM) negativo.
- Evolución: tras tres semanas se resuelven las lesiones iniciales. Tiene frialdad distal llamativa en extremidades inferiores y en ocasiones acrocianosis (Fig. 11).

La cronología de las pruebas diagnósticas realizadas en los tres casos se muestra en la Fig. 12.

DISCUSIÓN

Debido a la situación de emergencia, en los casos publicados de manifestaciones clínicas de la COVID-19, no siempre se aportan pruebas de laboratorio.

Figura 7. Acroisquemia por COVID-19. Caso 2, varón de 12 años, día 1



Figura 9. Acroisquemia por COVID-19. Caso 2, varón de 12 años, día 7

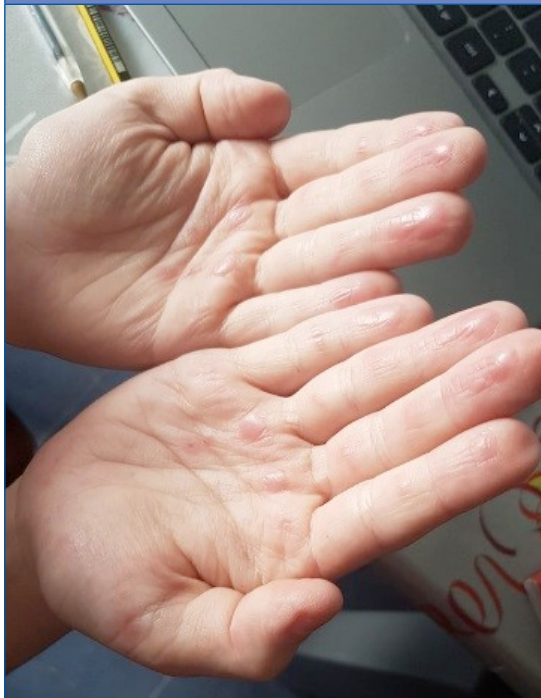

Figura 8. Acroisquemia por COVID-19. Caso 2, varón de 12 años, día 2

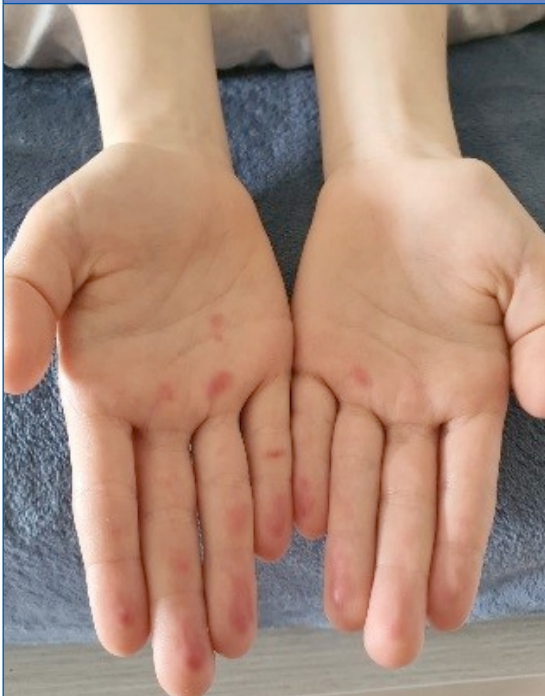

Figura 10. Acroisquemia por COVID-19. Caso 3, mujer de 18 años, día 1

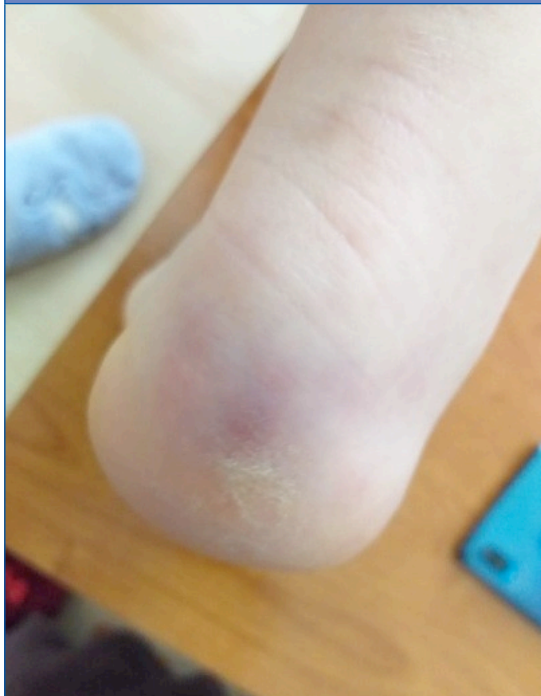
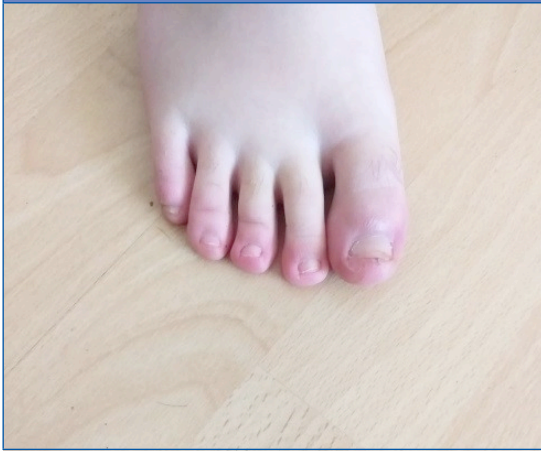
Figura 11. Acroisquemia por COVID-19. Caso 3, mujer de 18 años, día 21



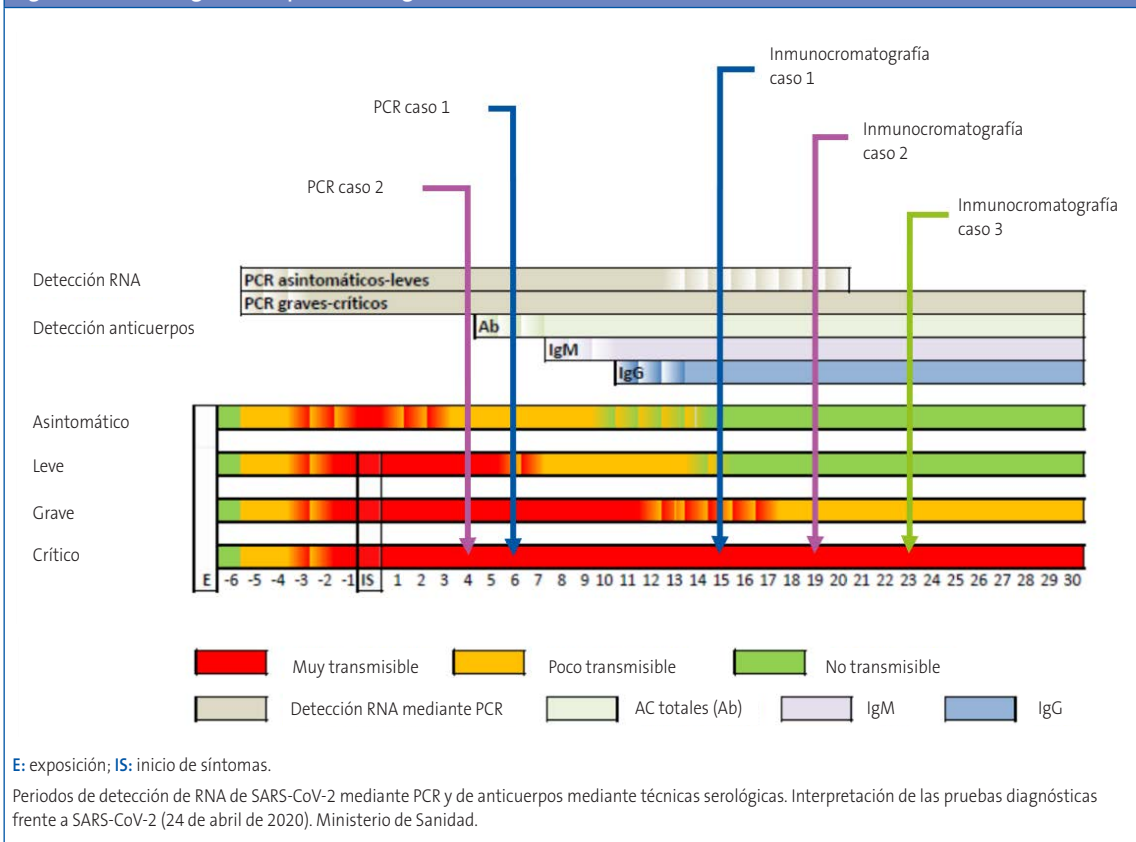
una epidemia de lesiones acroisquémicas de algunos dedos de los pies y manos en niños asintomáticos. Las lesiones acroisquémicas se han descrito recientemente como un síntoma altamente sugestivo de infección por SARS-CoV-2, como un síntoma nuevo que revelaba una infección paucisintomática por dicho virus.

La fisiopatología de estas lesiones no está clara, pero puede incluir disregulación inmune, vasculitis o, incluso, trombosis de los vasos. Estas lesiones acroisquémicas agudas son diferentes de otras afecciones crónicas, como la acrocianosis, perniosis o vasculitis tipo Schönlein-Henoch.

En los casos presentados no se ha podido demostrar la participación del SARS-CoV-2 como agente implicado. Se ha acuñado el término de “acroisquemia aguda en el niño en tiempos de COVID-19”¹⁹ y parece ser el término más adecuado hasta tener un mayor conocimiento del cuadro.

En las últimas décadas nunca hemos visto dos eventos excepcionales al mismo tiempo: una epidemia viral con una tasa de mortalidad del 10% y

Figura 12. Cronología de las pruebas diagnósticas realizadas



Desde las consultas de Pediatría de Atención Primaria estamos ubicados en una posición inmejorable para recopilar datos y posibles asociaciones. Estamos en el momento de identificar y recoger información. Sería altamente recomendable que se siguiera a todos los pacientes que presenten lesiones cutáneas no atribuibles a otras causas para, posteriormente, en un escenario de pruebas diagnósticas, intentar relacionarlo o no con esta enfermedad.

BIBLIOGRAFÍA

1. Wu Z, McGoogan JM. Characteristics of and important lessons from the coronavirus disease 2019 (COVID-19) outbreak in China. Summary of a report of 72 314 cases from the Chinese Center for Disease Control and Prevention. *JAMA*. 2020;323:1239-42.
2. Equipo COVID-19, Red Nacional de Vigilancia Epidemiológica, Centro Nacional de Epidemiología. Informe n.º 32. Situación de COVID-19 en España a 21 de mayo de 2020. En: Instituto de Salud Carlos III [en línea] [consultado el 24/07/2020. Disponible en <https://bit.ly/3iCDxpZ>
3. Cruz AT, Zeichner SL. COVID-19 in children: initial characterization of the pediatric disease. *Pediatrics*. 2020;145:e20200834.
4. Dong Y, Mo X, Hu Y, Qi X, Jiang F, Jiang Z, *et al.* Epidemiology of COVID-19 among children in China. *Pediatrics*. 2020; 145:e20200702.
5. Castagnoli R, Votto M, Licari A, Brambilla I, Bruno R, Perlini S, *et al.* Severe acute respiratory syndrome coronavirus 2 (SARS-CoV-2) infection in children and adolescents: a systematic review. *JAMA Pediatr*. 2020;10 [en prensa].
6. The Italian SITIP-SIP Pediatric Infection Study Group. Multicentre italian study of SARS-CoV-2 infection in children and adolescents, preliminary data as at 10 April 2020. *Euro Surveill*. 2020;25:pil=2000600.
7. Ludvigson JF. Systematic review of COVID-19 in children shows milder cases and a better prognosis than adults. *Acta Paediatr*. 2020;109:1088-95.

CONFLICTO DE INTERESES

Las autoras declaran no presentar conflictos de intereses en relación con la preparación y publicación de este artículo.

ABREVIATURAS

ACE2: enzima convertidora de la angiotensina 2 • **CDC:** Centros para el Control y Prevención de Enfermedades • **COVID-19:** enfermedad por coronavirus SARS-CoV-2 surgida en 2019 • **PCR:** reacción en cadena de la polimerasa • **RENAVE:** Red Nacional de Vigilancia Epidemiológica • **SARS-CoV-2:** coronavirus del síndrome respiratorio agudo grave tipo 2 • **UCI:** unidad de cuidados intensivos.

8. Lee PI, Hu YL, Chen PY, Huang YC, Hsueh PR. Are children less susceptible to COVID-19? *J Microbiol Immunol Infect*. 2020;53:371-2.
9. Lu X, Xiang Y, Du H, Wing-Kin Wong G. SARS-CoV-2 infection in children - Understanding the immune responses and controlling the pandemic. *Pediatr Allergy Immunol*. 2020;10 [en prensa].
10. Grasselli G, Zangrillo A, Zanella A, Antonelli M, Cabrino L, Castelli A, *et al.* Baseline characteristics and outcomes of 1591 patients infected with SARS-CoV-2 admitted to ICUs of the Lombardy Region, Italy. *JAMA*. 2020;323:1574-81.
11. Mahase E. Covid-19: concerns grow over inflammatory syndrome emerging in children. *BMJ* 2020; 369:m1710.
12. CDC COVID-19 Response Team. Coronavirus disease 2019 in children - United States February 12-April 2, 2020. *MMWR Morb Mortal Wkly Rep*. 2020;69:422-6.
13. Guan W-J, Ni ZY, Hu Y, Liang WH, Ou CQ, He JX, *et al.* Clinical characteristics of coronavirus disease 2019 in China. *N Engl J Med*. 2020;382:1708-20.
14. Recalcati S. Cutaneous manifestations in COVID-19: a first perspective. *J Eur Acad Dermatol Venereol*. 2020;34:e212-3.
15. Marzano AV, Genovese G, Fabbrocini G, Pigatto P, Mon-frecola G, Piraccini BM, *et al.* Varicella-like exanthem as a specific COVID-19-associated skin manifestation: multicenter case series of 22 patients. *J Am Acad Dermatol*. 2020;83:280-5.
16. Tammaro A, Adebajo GAR, Parisella FR, Pezzuto A, Rello J. Cutaneous manifestations in COVID-19: the

- experiences of Barcelona and Rome. *J Eur Acad Dermatol Venereol.* 2020;34:e306-7.
17. Galván C, Català A, Carretero G, Rodríguez-Jiménez P, Fernández-Nieto D, Rodríguez-Villa Lario A, *et al.* Classification of the cutaneous manifestations of COVID-19: a rapid prospective nationwide consensus study in Spain with 375 cases. *Br J Dermatol.* 2020;183:71-7.
 18. Troiano R. Covid-19 e arrossamenti dita in bambini: acrovasculite acuta? En: *Faro Pediatrico* [en línea] [consultado el 16/09/2020]. Disponible en www.faropediatrico.com/editoriali/covid-19-e-arrossamenti-dita-in-bambini-acrovasculite-acuta/
 19. Mazzotta F, Troccoli T. Monday's case. Acute acro-ischemia in the child at the time of COVID-19. En: Google Drive [en línea] [consultado el 24/07/2020]. Disponible en <https://img.beteve.cat/wp-content/uploads/2020/04/acroischemia-ENG.pdf>
 20. Hedou M, Carsuzaa F, Chary E, Hainaut E, Cazenave-Roblot F, Masson Regnault M. Comment on 'Cutaneous manifestations in COVID-19: a first perspective' by Recalcati S. *J Eur Acad Dermatol Venereol.* 2020;34:e299-e300.
 21. Monte J, Cruañes J, Matovelle C, García-Gil MF. Lesiones cutáneas tipo perniosis durante la epidemia COVID-19. *An Pediatr (Barc).* 2020;92:378-80.
 22. Abril-Pérez C, Sánchez-Arráez J, Roca-Ginés J, Torres-Navarro I. Perniosis del confinamiento, una vieja conocida en el contexto del COVID-19. *An Pediatr (Barc).* 2020;92:387-8.