



## Trastorno de conducta en el niño: en ocasiones se esconde algo más

Margarita Castro Rey<sup>a</sup>, Selma Vázquez Martín<sup>b</sup>

Publicado en Internet:  
16-enero-2020

Margarita Castro Rey:  
margaritacastrorey@hotmail.com

<sup>a</sup>MIR-Pediatría. Hospital Clínico Universitario. Valladolid. España • <sup>b</sup>Servicio de Pediatría. Hospital Clínico Universitario. Valladolid. España.

### Palabras clave:

- Epilepsia
- Lóbulo temporal
- Trastorno de conducta

### Resumen

La epilepsia focal del lóbulo temporal se presenta en la edad pediátrica con manifestaciones clínicas heterogéneas, incluyéndose entre ellas las alteraciones sensorio-perceptivas y los trastornos de la conducta, pudiendo llegar a ser manejados inicialmente como pacientes psiquiátricos, lo que retrasa el diagnóstico y el inicio del tratamiento.

### Conduct disorder in child, sometimes something may be hidden

### Key words:

- Conduct disorder
- Epilepsy
- Temporal lobe

### Abstract

Temporal lobe epilepsy in childhood may present with a wide spectrum of symptoms, including behavioral changes and sensory symptoms. This situation can seem like a psychiatric pathology and can delay in diagnosis and starting treatment.

## INTRODUCCIÓN

La epilepsia del lóbulo temporal abarca un grupo muy heterogéneo de patologías, cuyo elemento común es el origen topográfico de las crisis epilépticas, con manifestaciones clínicas muy diversas entre sí. Su incidencia en edad pediátrica es desconocida, aunque algunos estudios determinan que podría constituir hasta el 8% de las crisis en edad pediátrica<sup>1</sup>.

## CASO CLÍNICO

Niño de diez años que acude a su centro de salud para valoración por cambios de conducta de seis

meses de evolución. Sus padres refieren una marcada irritabilidad y agresividad, tanto en el ámbito familiar como en el escolar, con disminución del rendimiento académico; aumento de la ingesta calórica, con conductas compulsivas asociadas y ganancia ponderal de aproximadamente 19 kilos, y trastorno del sueño con dificultades para el inicio y el mantenimiento de este. No detectan desencadenante claro previo al inicio del cuadro clínico. Se asesora a la familia y se enseñan pautas de conducta encaminadas a manejar el comportamiento del menor y se deriva a Psiquiatría Infanto-Juvenil para su valoración.

Tras ser valorado en la unidad de Psiquiatría Infanto-Juvenil y debido al empeoramiento progresivo

Cómo citar este artículo: Castro Rey M, Vázquez Martín S. Trastorno de conducta en el niño: en ocasiones se esconde algo más. Rev Pediatr Aten Primaria. 2020;22 [en prensa].

de la situación familiar y escolar, se decide su ingreso para control clínico e inicio de tratamiento. Durante su ingreso se realizan una analítica sanguínea y una resonancia magnética cerebral, ambas dentro de la normalidad, y se administra tratamiento con aripiprazol y lormetacepam, con mejoría parcial de los síntomas. Al séptimo día de ingreso inicia un cuadro de vómitos y diarrea, presentando en este contexto síntomas vegetativos (hipotensión arterial, sudoración y palidez intensa) y desconexión parcial del medio. Estos episodios habían sido descritos de manera similar por el personal de enfermería de la unidad los días previos, por lo que se decide traslado a la planta de hospitalización de Pediatría para estudio.

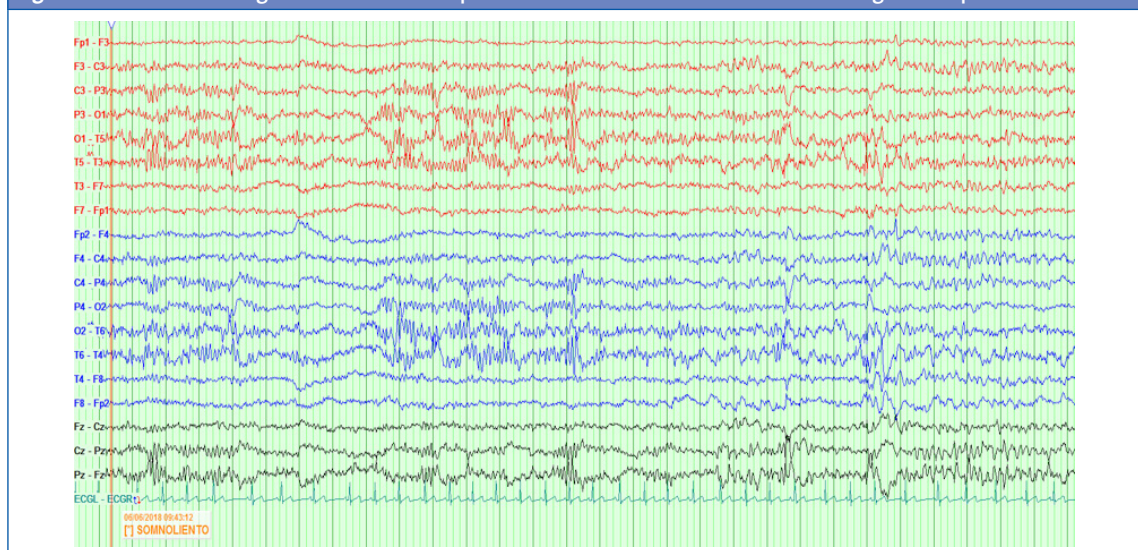
En la anamnesis dirigida, los padres refieren episodios nocturnos consistentes en despertar brusco, mirada perdida, midriasis, comportamiento hipermotor y confusión de breve duración y recuperación inmediata. Se deciden ampliar estudios complementarios con vídeo-electroencefalograma, donde se registran crisis electroclínicas en sueño con actividad punta-onda 4-6 Hz bilateral de inicio en la región temporal derecha, con actividad de fondo normal tanto en el sueño como en la vigilia (Fig. 1), compatible con epilepsia focal del lóbulo temporal. El estudio neuroinmunológico en sangre y líquido

cefalorraquídeo es normal. Se inicia tratamiento con lacosamida 400 mg/día, sin recurrencia de crisis y con mejoría posterior de la conducta y del patrón de sueño del paciente. Los padres refieren que “vuelve a ser él”.

## DISCUSIÓN

Se engloba dentro del término epilepsia del lóbulo temporal a un conjunto heterogéneo de patologías que tienen en común la presencia de crisis epilépticas, bien sea focales o generalizadas, originadas en la porción medial o lateral de dicho lóbulo cerebral<sup>2</sup>. Las manifestaciones clínicas en niños difieren de las habitualmente descritas en edad adulta, incluso siendo necesario destacar que, en función de la edad del niño o adolescente, la manera de presentación puede variar. Cuando mayor sea el niño, mayor probabilidad existe de que presente pródromos previos al inicio del episodio. Entre los más habituales se encuentran la cefalea, la irritabilidad, el insomnio, los cambios de personalidad o la sensación de muerte inminente. El aura epiléptica también es frecuente en este tipo de crisis epilépticas, destacando entre su semiología la presencia de malestar epigástrico en la epilepsia de lóbulo temporal mesial<sup>3</sup>.

Figura 1. Electroencefalograma con actividad punta-onda 4-6 Hz bilateral de inicio en región temporal derecha



El diagnóstico se confirma mediante la realización de un electroencefalograma en vigilia y sueño, donde se observe la presencia de actividad paroxística rítmica de moderada-alta amplitud a nivel del lóbulo temporal. A fin de descartar o confirmar la presencia de una masa o de alteraciones estructurales en la región temporal, es necesario realizar a todos los pacientes con este tipo de crisis epilépticas una prueba de imagen cerebral (resonancia magnética)<sup>4</sup>.

El diagnóstico diferencial de los trastornos de conducta en el niño o adolescente debe incluir alteraciones orgánicas que puedan justificar la aparición de síntomas psiquiátricos de forma aguda o subaguda. Es de crucial importancia en aquellos pacientes que, previamente a la aparición del cuadro clínico, se encontraban asintomáticos y en los cuales no se determina un desencadenante claro relacionado con la aparición de los síntomas. Mediante una adecuada anamnesis, se interrogará explícitamente acerca de la personalidad previa del paciente, así como sobre su situación personal en el ámbito familiar, social y escolar. Es necesario además realizar una correcta exploración física por aparatos, incluyendo siempre una exploración neurológica completa, descartando posteriormente el consumo de fármacos u otras sustancias tóxicas que pudiesen justificar dichos cambios en el comportamiento del paciente. Secundariamente es necesario realizar otras exploraciones complementarias más específicas en función de la orientación diagnóstica, como son: neuroimagen, electroencefalograma,

despistaje infeccioso y de patología sistémica, estudios metabólicos o neuroinmunológicos<sup>4</sup>.

La mayoría de los niños afectados de epilepsia del lóbulo temporal permanecerán libres de crisis tras instaurar el tratamiento antiepiléptico. En función del tipo de crisis que presente el paciente y de las características de este, se optará por un fármaco antiepiléptico u otro. En aquellos pacientes en los que el tratamiento médico no muestra eficacia pueden emplearse técnicas de cirugía de la epilepsia, especialmente en caso de malformación en dicha localización (tumores de bajo grado, displasia cortical, malrotación hipocampal...)<sup>5</sup>.

## CONCLUSIONES

La epilepsia focal del lóbulo temporal presenta manifestaciones clínicas heterogéneas en la edad pediátrica, incluyendo trastornos de la conducta y alteraciones sensorio-perceptivas que pueden ser interpretados como patología psiquiátrica. Para su diagnóstico es relevante la información aportada por la anamnesis, el trazado electroencefalográfico en vigilia y sueño y la neuroimagen. El tratamiento antiepiléptico puede, además de inhibir las crisis, mejorar los síntomas de la esfera psiquiátrica en algunos casos.

## CONFLICTO DE INTERESES

Las autoras declaran no presentar conflictos de intereses en relación con la preparación y publicación de este artículo.

## BIBLIOGRAFÍA

1. González de la Aleja Tejera J, Sepúlveda Sánchez JM, Simón de las Heras R, Muñoz González A, Saiz Díaz RA, Rodríguez Peña-Marín M, et al. Epilepsia del lóbulo temporal. Clasificación etiológica en 61 pacientes en edad pediátrica. *An Pediatr (Barc)*. 2008;69:227-31.
2. Cendes F, Lopes-Cendes I, Andermann E, Andermann F. Familial temporal lobe epilepsy: A clinically heterogeneous syndrome. *Neurology*. 1998;50:554-7.
3. Fogarasi A, Tuxhorn I, Janszky J, Janszky I, Rásonyi G, Kelemen A, et al. Age-dependent seizure semiology in temporal lobe epilepsy. *Epilepsia*. 2007;48:1697-702.
4. Harvey AS, Berkovic SF, Wrennall JA, Hopkins LJ. Temporal lobe epilepsy in childhood: clinical, EEG, and neuroimaging findings and syndrome classification in a cohort with new-onset seizures. *Neurology*. 1997;49:960-8.
5. Wiebe S. Epidemiology of temporal lobe epilepsy. *Can J Neurol Sci*. 2000;27:6-10.