



Nota clínica

Absceso de psoas: una aproximación a la cojera aguda de origen infeccioso

F. Campillo i López^a, J. Martín Sánchez^b

Publicado en Internet:
19-septiembre-2014

Ferran Campillo i López:
ferran.campillo@salud.madrid.org

^aMIR-Pediatría. Hospital Universitario La Paz. Madrid. España

• ^bMédico Adjunto. Servicio de Urgencias Pediátricas. Hospital Universitario La Paz. Madrid. España.

Resumen

La cojera aguda en el niño es un motivo de consulta frecuente que ofrece un diagnóstico diferencial muy amplio. Algunas de sus posibles causas implican patologías con necesidad de tratamiento urgente y no todas ellas se sospechan de forma rutinaria. Presentamos el caso de un niño de siete años de edad que consultó por cojera, fiebre, dolor abdominal y afectación del estado general. Se descartaron artritis séptica de la cadera y osteomielitis femoral. Fue ingresado en el hospital con antibioterapia de amplio espectro con buena evolución. Se realizó una resonancia magnética que demostró un absceso de psoas junto con una osteomielitis del cuerpo vertebral L4.

Palabras clave:

- Absceso del psoas
- Marcha

Abstract

Acute gait abnormalities offer a wide range of diagnosis. Some of those conditions are life-threatening and usually not suspected, such as the psoas abscess (PA). We report a seven year-old child presented to the Emergency Department with limp, fever and abdominal pain. Septic arthritis of the hip and femoral osteomyelitis were ruled out. He was admitted to hospital and put on broad-spectrum antibiotics with good response. A magnetic resonance imaging showed a psoas abscess together with an osteomyelitis of the L4 vertebral body.

Key words:

- Psoas abscess
- Gait

Psoas abscess: an approach to acute limp of infectious origin in children

INTRODUCCIÓN

La cojera aguda es una de las consultas más frecuentes en Pediatría, especialmente en los Servicios de Urgencias. Una historia clínica exhaustiva y una exploración física dirigida orientarán el caso y nos permitirán descartar patología grave que pueda necesitar tratamiento urgente. Sin embargo, no todos los algoritmos diagnósticos tienen presente una patología menos frecuente como el absceso de psoas.

Se presenta el caso de un niño con absceso de psoas y se discuten las causas de cojera aguda en la edad pediátrica.

CASO CLÍNICO

Niño de siete años que acudió a Urgencias con dolor en la cadera derecha, cojera y fiebre. Los síntomas habían empezado de manera brusca siete días antes. El segundo día de enfermedad fue valo-

Cómo citar este artículo: Campillo i López F, Martín Sánchez J. Absceso de psoas: una aproximación a la cojera aguda de origen infeccioso. Rev Pediatr Aten Primaria. 2014;16:225-8.

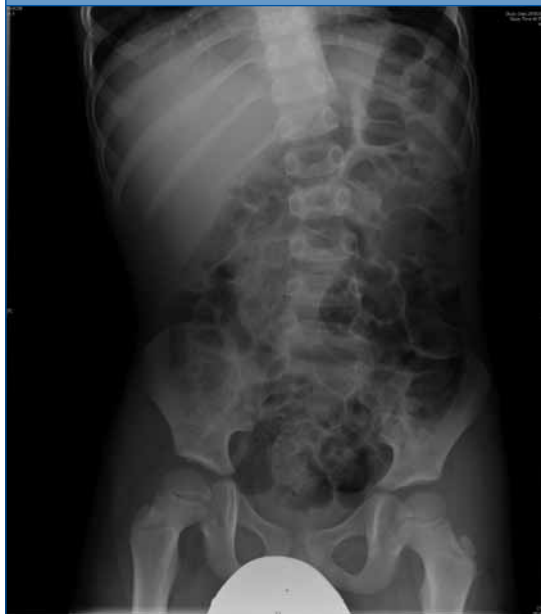rado en un Servicio de Traumatología y diagnosticado de "sinovitis de cadera", prescribiéndole reposo y analgésicos. La madre contaba que durante los días siguientes el dolor persistía en reposo, le despertaba por la noche y mejoraba, sin desaparecer, con la analgesia. Presentó en todo momento posturas antiálgicas, impotencia funcional y cojera. Durante los siete días persistió la fiebre (máximo 38,5 °C), acompañada de disminución del apetito. En los últimos días aparecieron dos lesiones cutáneas, una en el glúteo y otra en el cuero cabelludo. En la inspección general encontramos a un niño en silla de ruedas con regular estado general, pálido y en posición antiálgica con flexión completa de la cadera y la rodilla derechas. Durante la exploración física sorprendía la ausencia de tumefacción, dolor ni limitación a ningún nivel articular, y no se encontraron puntos dolorosos óseos. La movilización activa de la cadera estaba reducida, mientras que la pasiva era normal. La marcha era muy cautelosa, y en bipedestación no apoyaba peso sobre la pierna derecha. Se objetivó también infestación por pediculosis y una lesión nodular, inflamada, ambas en cuero cabelludo.

Los análisis de sangre mostraron una neutrofilia leve y un aumento de los reactantes de fase aguda: fibrinógeno 1008 mg/dl, proteína C-reactiva 173 mg/l y velocidad de sedimentación globular de 100 mm/hora. La ecografía de la cadera y la radiografía abdominopélvica fueron normales, a excepción de la posición antiálgica en esta última (Fig. 1).

Durante su estancia en Urgencias, y tras administrar analgesia intravenosa, apareció progresivamente dolor abdominal a la palpación profunda en el hipogastrio y la fosa iliaca derecha sin defensa ni otros signos de irritación peritoneal. Se realizó una ecografía abdominal, que resultó normal, y se descartó patología quirúrgica aguda.

Se completó el estudio para fiebre sin foco con una radiografía de tórax y una tira reactiva de orina, que fueron negativas, y se decidió el ingreso a cargo de la Unidad de Enfermedades Infecciosas. Se consultó con el Servicio de Reumatología Pediátrica, que recomendó la realización de una gam-

Figura 1. Radiografía simple abdominopélvica. Escoliosis antiálgica y abundantes restos fecales en marco cólico



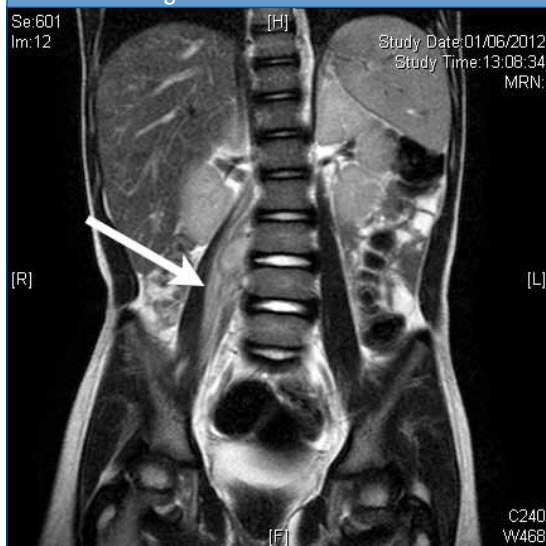
magrafía ósea, la cual se llevó a cabo en los siguientes días, con resultados negativos.

Ingresó con tratamiento con amoxicilina-clavulánico por vía intravenosa. Dada la normalidad de las pruebas realizadas y ante la sospecha clínica de absceso de psoas se solicitó una resonancia magnética (RM) abdominal que mostró un absceso en el músculo psoas derecho y una osteomielitis del cuerpo vertebral L4 (Fig. 2). El hemocultivo fue estéril, pero en la punción del absceso del cuero cabelludo se aisló *Staphylococcus aureus* resistente a meticilina, por lo que se modificó la antibioterapia para cubrir dicho germen, con meropenem y linezolid. El paciente evolucionó favorablemente, sin que fuera necesario drenaje quirúrgico.

DISCUSIÓN

La cojera abarca un diagnóstico diferencial muy amplio¹. Sin embargo, la ausencia de un traumatismo previo y la presencia de fiebre y dolor reducen el espectro hacia una causa infecciosa. Por orden de frecuencia y de gravedad, en primer lugar debería-

Figura 2. Resonancia magnética abdominopélvica. Absceso en el músculo psoas izquierdo. Osteomielitis en el borde derecho del cuerpo vertebral de L4. Escoliosis antiálgica



mos descartar una artritis séptica de la cadera, donde deberíamos encontrar una semiflexión de dicha articulación^{2,3}. Esta exploración contrasta con la flexión total y la extensión completa de nuestro caso. La movilización pasiva sin restricciones de la cadera y la normalidad de la ecografía articular nos llevaron a excluir esta patología.

En segundo lugar, debemos buscar una osteomielitis. Si está localizada en la cabeza femoral, mostraría signos patológicos en la exploración física de la cadera, dada su localización intraarticular. Cuando afecta a la diáfisis se espera un dolor a la palpación de dicha área. Si está circunscrita a la cadera o incluso a una vértebra lumbar (con o sin discitis), la radiografía simple puede no descartarla, por lo que es preciso realizar una prueba de imagen adicional⁴.

Finalmente, con el resultado negativo de la gammagrafía ósea, podemos pensar en un proceso inflamatorio del músculo psoas. Esta entidad poco frecuente se ha descrito previamente en niños con esta sintomatología (fiebre, dolor y cojera)^{5,6}, pero la presencia de dolor abdominal aumenta su sospecha. Un absceso a este nivel podría producir dolor durante el movimiento activo y, en cambio, no limitar su movilización pasiva. La radiografía abdo-

minal tiene una sensibilidad y especificidad reducidas para su diagnóstico. A veces el gas producido por el absceso puede ocasionar una imagen de moteado radiotransparente en el retroperitoneo⁷, y puede visualizarse el borramiento de la línea del músculo psoas. En algunos casos, el absceso de psoas puede identificarse mediante una ecografía abdominal. Sin embargo, su sensibilidad es menor que la de la RM o la tomografía computarizada⁸.

El absceso de psoas suele clasificarse como primario o secundario según su origen; por diseminación hematogena en el primario y por propagación desde un foco contiguo (gastrointestinal, genitourinario, osteomielitis vertebral o traumatismo) en el secundario.

En nuestro medio y hasta principios del siglo XX, la causa más frecuente de absceso de psoas secundario era la tuberculosis vertebral o mal de Pott⁹. Sin embargo, durante las últimas décadas se ha producido un aumento del absceso de psoas primario en comparación con el secundario¹⁰ relacionado con el uso de drogas intravenosas, catéteres vasculares y la inmunosupresión. Hoy en día, el microorganismo aislado con más frecuencia es *Staphylococcus aureus* (63-80%)⁴, y son frecuentes los gramnegativos entéricos cuando el origen es secundario.

En nuestro caso, el hemocultivo fue estéril y no se obtuvo muestra del absceso por su buena evolución. El único cultivo positivo fue de una lesión en el cuero cabelludo, una complicación poco frecuente de la pediculosis^{11,12}. Sin embargo, no podemos afirmar que fuera un foco séptico secundario. Que el absceso de psoas se debiera a la osteomielitis vertebral es la opción más probable. En cuanto al tratamiento, parece razonable iniciar tratamiento intravenoso con antibióticos antiestafilocócicos, aunque algunos casos pueden requerir drenaje o un abordaje quirúrgico⁸.

CONCLUSIÓN

El absceso de psoas es una enfermedad relativamente rara que los pediatras debemos sospechar en pacientes con fiebre, dolor abdominal irradiado

a la cadera y cojera, en los que hayamos descartado artritis séptica de la cadera y osteomielitis. Debemos realizar un examen físico cuidadoso, con especial atención a la articulación de la cadera y el movimiento activo del músculo psoas. Las pruebas de imagen, como la ecografía o la RM, pueden ser útiles para su diagnóstico. En cuanto a su tratamiento, se recomiendan antibióticos antiestafilocócicos, reservando el abordaje quirúrgico para los casos de mala evolución.

BIBLIOGRAFÍA

1. Smith E, Anderson M, Foster H. The child with a limp: a symptom and not a diagnosis. *Arch Dis Child Educ Pract Ed*. 2012;0:1-9.
2. Leet AI, Skaggs DL. Evaluation of the Acutely Limping Child. *Am Fam Physician*. 2000;61: 1011-8.
3. MacEwen GD, Dehne R. The limping child. *Pediatr Rev*. 1991;12:268-74.
4. Dartnell J, Ramachandran M, Katchburian M. Haematogenous acute and subacute paediatric osteomyelitis: a systematic review of the literature. *J Bone Joint Surg Br*. 2012;94:584-95.
5. Alvi AR, Ur Rehman Z, Nabi ZU. Pyogenic psoas abscess: case series and literature review. *Trop Doct*. 2010;40:56-8.
6. Lifshits M, Gedalia A, Maresh A. Limp as a presenting symptom of psoas muscle inflammation. *Harefuah*. 1989;116:464-5.
7. Huang JJ, Ruaan MK, Lan RR, Wang MC. Acute pyogenic iliopsoas abscess in Taiwan: clinical features, diagnosis, treatments and outcome. *J Infect*. 2000; 40:248-55.
8. Charalampopoulos A, Macheras A, Charalabopoulos A, Fotiadis C, Charalabopoulos K. Iliopsoas abscesses: diagnostic, aetiologic and therapeutic approach in five patients with a literature review. *Scand J Gastroenterol*. 2009; 44:594-9.
9. Van den Berge M, de Marie S, Kuipers T, Jansz AR, Bravenboer B. Psoas abscess: report of a series and review of the literature. *Neth J Med*. 2005;63:413-6.
10. Brabeck M, Davis A, Rodgers S. Case of the Month: Vertebral Osteomyelitis and Psoas Abscess with *Acinetobacter Baumannii*: Report of an Unusual Case. *Clinical Correlations*. The NYU Langone Internal Medicine Blog. 2011 [en línea]. Disponible en www.clinicalcorrelations.org/?p=4189
11. Madke B, Khopkar U. Pediculosis capitis: An update. *Indian J Dermatol Venereol Leprol*. 2012; 78:429-38.
12. Feldmeier H. Pediculosis capitis: new insights into epidemiology, diagnosis and treatment. *Eur J Clin Microbiol Infect Dis*. 2012;31:2105-10.

CONFLICTO DE INTERESES

Los autores declaran no presentar conflictos de intereses en relación con la preparación y publicación de este artículo.

ABREVIATURAS

RM: resonancia magnética.