

# Luxación congénita de cadera. Displasia evolutiva de cadera

J. Sánchez Ruiz-Cabello\*, J. Bras i Marquillas\*\*

\*Pediatra. CS Zaidín Sur.

\*\*Coordinador del grupo de Infancia y Adolescencia del PAPPS.

---

## 1. Definición. Prevalencia. Magnitud del problema

Alteración de la articulación coxo-femoral que da lugar a una deformidad en la que la cabeza femoral está totalmente fuera del acetábulo (luxación), parcialmente (subluxación) o bien la cabeza y entra y sale del acetábulo (inestabilidad) y una serie de anomalías (displasia) en el desarrollo del acetábulo o de la cabeza femoral. Como algunos de estos hallazgos pueden no estar presentes al nacer se prefiere el término de displasia de desarrollo o displasia evolutiva de cadera (DEC) al clásico término de luxación congénita de cadera (LCC).

La incidencia de luxación es de 1-1,5 por cada 1.000 RN vivos y 10 veces más si consideramos la inestabilidad.

Su evolución a incapacidad grave es muy probable y fácil de evitar. Si no se tratan, a los 12 meses un 1-1,5/1.000 tendrán luxación congénita de cadera.

Además un 3,5% de los adultos mayores de 55 años tienen artrosis de cadera, atribuyéndose un 50% de ellas a displasias congénitas.

## 2. Factores de riesgo

En la Figura 1 aparecen los factores de riesgo propuestos por el grupo PAPPS si bien están siendo objeto de actualización.

En una revisión reciente de la AAP hay una tendencia clara a reducir los factores de riesgo para los cuales estaría indicada una prueba de imagen, siendo la ecografía a las 6 semanas o la radiología a partir del 4º mes muy recomendables sobre todo en parto de nalgas en el sexo femenino o bien cuando hubiera combinación de varios factores de riesgo.

## 3. Diagnóstico precoz

### 1. Exploración clínica

La exploración clínica sigue siendo el

método de elección en el diagnóstico precoz, didácticamente, hemos dividido dos apartados por edades según la importancia de los hallazgos en la exploración clínica.

*De recién nacidos hasta los 3 meses*

*Ortolani:* se trata de meter la cabeza en el acetábulo mediante abducción y presión del dedo medio en trocánter mayor, con el pulgar en la cara interna del muslo. Si se percibe un movimiento

de la cabeza y un resalte, la maniobra es positiva y se considera *luxación*.

*Barlow:* trata de sacar la cabeza del acetábulo mediante aducción y presión del pulgar en trocánter menor. Si se percibe desplazamiento, la maniobra es positiva y se considera *subluxación*.

*Hay que tener muy en cuenta la diferencia entre la percepción de desplazamiento o "clocs" de los "clips agudos" que no tienen ninguna consecuencia. Es importante considerar también que la*

**Figura 1.** Factores de riesgo (grupo PAPPs).

<b>Marcadores Mayores de Riesgo de D.E.C.</b> (implican indicación de ecografía)	
Historia familiar positiva en padres	
Presentación de nalgas	
Deformidades posturales	Pies zambos, talos y metatarso
	Deformidades faciales y plagiocefalia
	Escoliosis postural neonatal
	Tortícolis congénita
Exploración anormal de la cadera	
Malformación congénita (de cualquier tipo)	
<b>Marcadores Menores de Riesgo de D.E.C.</b> (ecografía recomendable)	
Prematuridad	
Sobrepeso al nacimiento	
Oligohidramnios	
Parto por cesárea o distócico	

validez de la maniobra es limitada y llega a tener 50% de falsos negativos.

*Desde los tres-seis meses hasta los dieciocho meses*

- Retracción de los aductores que limitarán la abducción (<60°).
- Galeazzi (acortamiento miembro afecto): se colocan las caderas y rodillas flexionadas a 90° con tibias y tobillos juntos, percibiéndose diferente longitud de los muslos en el caso de luxación.
- Miembro afecto en rotación externa, flexión y abducción.
- Asimetría de pliegues: La existencia de asimetrías en los pliegues proximales y perineales son un signo de sospecha aunque pueden existir asimetrías sin luxación (10-20%). La existencia de una luxación bilateral no presenta una asimetría en los pliegues, pero sí una separación de miembros, que dejan ver el periné.
- Cojera. *El despistaje clínico es imprescindible y debe mantenerse hasta que se compruebe la normalidad de la marcha.*

## 2. Ecografía

Es la primera prueba complementaria a realizar (en el neonato la epífisis femoral aún es completamente cartilaginosa no siendo visible en la radiografía).

El momento ideal para realizarla es el 2º mes.

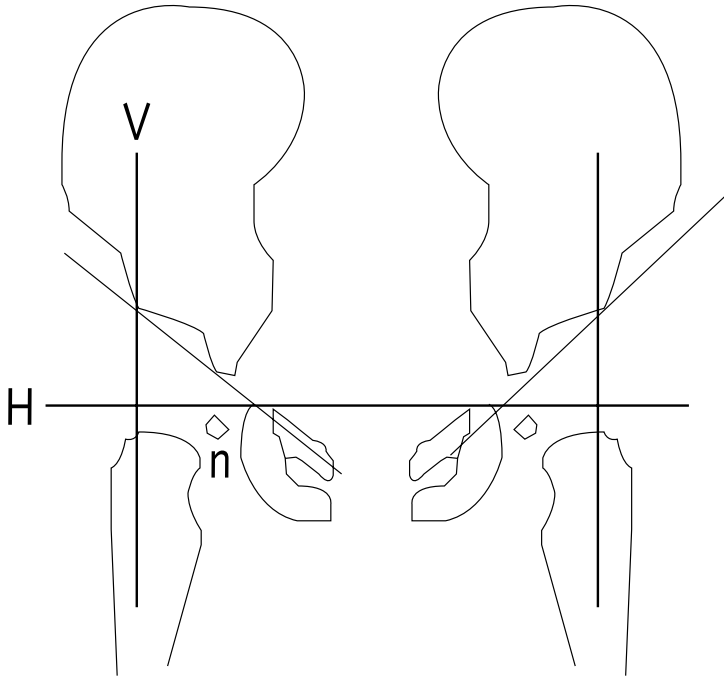
La realización sistemática de la ecografía de caderas entre 4-8 semanas podría ser el método de despistaje ideal dada su inocuidad, pero los estudios actuales de coste-beneficio reducen su indicación sólo cuando hay factores de riesgo o la exploración clínica es dudosa o sospechosa.

## 3. Radiología

La radiografía en proyección A-P es imprescindible para el estudio de la cadera luxada y el seguimiento de la cadera en tratamiento y considerada eficaz como método de diagnóstico a partir del cuarto-sexto mes de vida.

Para el estudio de LCC deben realizarse unas mediciones básicas que quedan reflejadas en la Figura 2. Así trazaremos la línea de Hilgenreiner (Línea H) horizontalmente uniendo los extremos inferiores del íleon o los extremos superiores de las ramas isquiopubianas; trazaremos una línea a lo largo del techo del acetábulo y que corte a la línea H. El ángulo entre ambas se llama índice acetabular ( $\alpha$ ). Este ángulo se considera anormal por encima de los 40° en lactantes. A partir del año de vida debe ser menor a 25°. Por último se dibujan unas líneas verticales que pasen por el mar-

**Figura 2.** Esquema de las mediciones básicas para el estudio radiográfico de la luxación congénita de cadera.



gen lateral del acetábulo (línea V). El núcleo de osificación de la cabeza femoral debe estar en el ángulo infero-interno.

*El PAPPS propone la exploración clínica sistemática en todos los controles del programa del niño sano del primer año de vida. Se realizará ecografía de caderas tras el primer mes de vida (entre las cuatro y las 8 semanas), o radiografía si es mayor de 3-4 meses, ante una explora-*

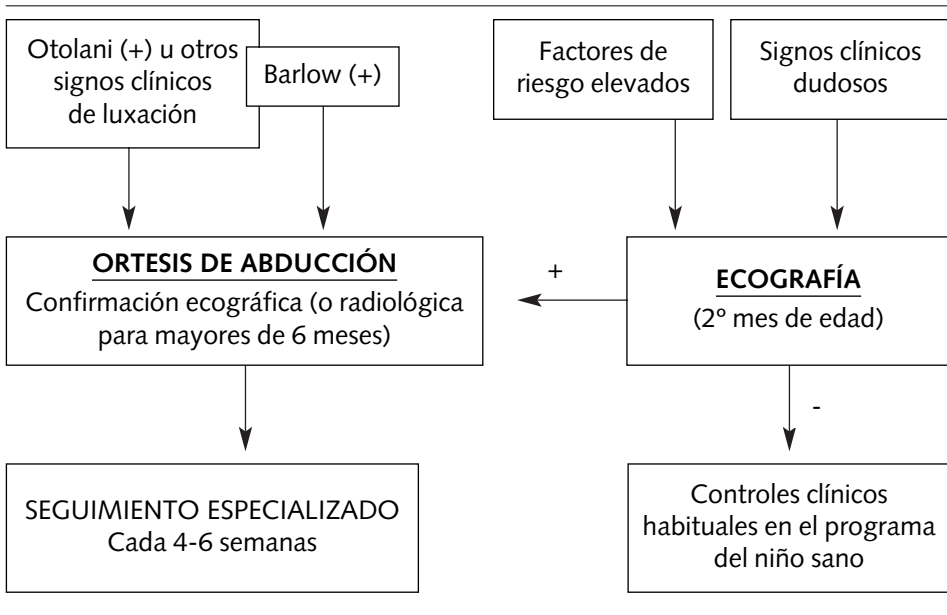
*ción clínica dudosa o anormal, o ante la presencia de marcadores de riesgo.*

#### **4. Tratamiento, seguimiento y derivación . (Figura 3)**

##### **1. Recién nacidos hasta el 6º mes de vida**

La ortesis de abducción debe mantener una flexión de 90-100% y una abducción no mayor a 70°, siendo estos

**Figura 3.** Tratamiento, seguimiento y derivación de la luxación congénita de cadera en niños hasta los seis meses.



parámetros importantes de vigilar en los controles sucesivos. Consigue el éxito en el 80-90% de los casos.

Cuando ecográfica o radiológicamente se visualiza la cadera como normal, la ortesis debe mantenerse 2 meses más. Si no se consigue estabilización con ortesis tras 2-3 meses de tratamiento, habrá que realizar tracción o yeso pelvipédico.

**El tratamiento con doble o triple pañal es inadecuado porque no proporciona una posición adecuada y estable a la cadera.**

## 2. Niños de 6 meses en adelante

En estos casos pierde eficacia la ortesis de abducción, por lo que hay que comenzar con técnicas más cruentas, como tracciones, osteotomías, etc...

La principal complicación asociada al tratamiento es la necrosis avascular de la cabeza femoral.

Conforme aumenta la edad, el tratamiento es mucho más cruento y de peor pronóstico, siendo más probable que se desarrolle una artrosis degenerativa en la edad adulta.

## Bibliografía

- Aronson DD, Goldberg MJ, Kling TF Jr, Roy DR. *Developmental dysplasia of the hip*. Pediatrics 1994; 94(2 Pt 1): 201-8.
- Asher MA. *Selección o detección para luxación congénita de cadera, escoliosis y otras anomalías que afectan al sistema músculoesquelético*. Clin Pediatr Norteam (Ed. Esp.) 1986; 6: 1395-1414.
- Hinderaker T, Daltveit AK, Irgens LM, Uden A, Reikeras O. *The impact of intra-uterine factors on neonatal hip instability. An analysis of 1.059.479 children in Norway*. Acta Orthop Scand 1994; 65: 239-42.
- Berman L, Klenerman L. *Ultrasound screening for hip abnormalities: preliminary finding in 1.001 neonates*. BMJ 1986; 293: 719-722.
- Hansson G, Jacobsen S. *Ultrasonography Screening For Developmental Dysplasia of the hip joint*. Acta Paediatr. 1997 Sep. 86(9). P 913-5.
- SAS. *Consejería de Salud. Junta de Andalucía. Guía de salud infantil y del adolescente*. 1999.
- PAPPS. *Actualización 1999. Atención Primaria 1999*, 24, supl. 1 21-22.
- Committee on Quality Improvement, Subcommittee on Developmental Dysplasia of the hip. *Normativa de práctica clínica: detección precoz de la displasia de desarrollo de la cadera*. Pediatrics (Ed. Española) 2000. 49; 4: 270-279.
- Lehmann HP; Hinton R; Morello P; Santoli J. *Committee on Quality Improvement, and Subcommittee on Developmental Dysplasia of the Hip. Developmental dysplasia of the hip practice guideline: technical report*. Pediatrics 2000 Apr; 105 (4).
- Albiñana J, Quesada JA, Certucha JA. *Children at high risk for congenital dislocation of the hip: late presentation*. J Pediatr Orthop. 1993; 13: 268-9.
- Burger BJ, Burger JD, Bos CF, Obermann WR, Rozing PM, Vandenbroucke JP. *Neonatal screening and staggered early treatment for congenital dislocation or dysplasia of the hip*. Lancet 1990; 336: 1549-53.
- Donaldson JS, Feinstein KA. *Diagnóstico por imagen de la displasia del desarrollo de la cadera*. Clin Pediatr Nort Am 1997; 3: 617-39.
- Foster BK. *Initial screening and diagnosis of and referral for developmental dysplasia of the hip*. Curr Opin Pediatr 1995; 7: 80-2.
- Gardiner HM, Dunn PM. *Controlled trial of immediate splinting versus ultrasonographic surveillance in congenitally dislocate hips*. Lancet 1990; 336: 1553-56.

- Gardiner HM, Clarke NM, Dunn PM. *A sonographic study of the morphology the preterm neonatal hip.* J Pediatr Orthop 1990; 10: 633-7.
- Gunther A, Smith SJ, Maynard PV, Beaver MW, Chilvers CE. *A case-control study of congenital hip dislocation.* Public Health 1993; 107: 9-18.
- Jones DA, Beynon DA, Littlepage BN. *Audit of an official recommendation on screening for congenital dislocation of the hip.* BMJ 1991; 302: 1435-6.
- Tönnis D, Storch K, Ulbrich H. *Results of newborn screening for CHD with and without sonographic and correlation of risk factors.* J Pediatr Orthop 1990; 10: 145-52.
- Tredwell SS. *Economic evaluation of neonatal screening for congenital dislocation of the hip.* J Pediatr Orthop 1990; 10: 327-30.
- Bialik V. *Displasia del desarrollo de la cadera: un nuevo enfoque de la incidencia.* Pediatrics. Ed. Española. 1999: 40 48.
- Geitung JT; Rosendahl K; Sudmann E. *TI: Cost-effectiveness of ultrasonographic screening for congenital hip dysplasia in new-borns.* Skeletal Radiol. 1996 Apr. 25(3). P 251-4.
- Dezateux C, Godward S. *Evaluating the national screening programme for congenital dislocation of the hip.* J Med Screen. 1995. 2(4). P 200-2.
- Rosendahl K, Markestad T, Lie RT, Sudmann E, Geitung JT. *Cost-effectiveness of alternative screening strategies for developmental dysplasia of the hip.* Arch Pediatr Adolesc Med. 1995 Jun. 149(6). P 643-8.
- Patel H. *Canadian Task Force on Preventive Health Care. Preventive health care, 2001 update: screening and management of developmental dysplasia of the hip in newborns. Intensive Ambulatory Care Service, Montreal Children's Hospital, and McGill University Health Centre, Montreal, Que.* CMAJ 2001 Jun 12; 164(12): 1669-1677.

