



Patogenia y expresión endoscópica de la infección por *H. pylori* en niños

I. Carabaño Aguado^a, E. La Orden Izquierdo^b, C. Santonja Garriga^c,
F. J. Pelayo García^b, L. Llorente Otones^d, F. Manzarbeitia Arambarri^c

Publicado en Internet:
16-abril-2012

Iván Carabaño Aguado:
carabano1975@hotmail.com

^aServicio de Pediatría. Hospital Rey Juan Carlos. Móstoles, Madrid. España • ^bServicio de Pediatría. Hospital Infanta Elena. Valdemoro, Madrid. España • ^cDepartamento de Anatomía Patológica. Fundación Jiménez Díaz. Madrid. España • ^dServicio de Pediatría. Hospital de Fuenlabrada. Fuenlabrada, Madrid. España.

Palabras clave:

- *H. pylori*
- Endoscopia
- Úlcera gástrica
- Úlcera duodenal

Resumen

La infección por *Helicobacter pylori* es una de las causas más frecuentes de infección bacteriana crónica en el ser humano. A través de distintos factores patogénicos (adhesinas, ureasa, proteínas citotóxicas cagA y vacA) puede producir cambios que se pueden apreciar en una endoscopia digestiva alta. Estos incluyen la aparición de lesiones ulcerosas, mucosa en empedrado y palidez alternando con eritema, entre otros. Sus dianas preferentes en la edad pediátrica son el antro gástrico y el duodeno proximal. Este artículo hace una revisión de los hallazgos endoscópicos relacionados con la infección por *H. pylori* en niños, así como de sus posibles causas y consecuencias clínicas.

Pathogenesis and endoscopic findings in *H. pylori* infection in children

Key words:

- *H. pylori*
- Endoscopy
- Gastric ulcer
- Duodenal ulcer

Abstract

H. pylori infection is one of the most frequent chronic bacterial infections in human beings. Through different pathogenic factors (adhesins, urease, cagA and vacA cytotoxic proteins) it may produce mucosal changes that can be seen in an upper gastrointestinal endoscopy. These changes include, among others, ulcerative lesions, cobblestone mucosa and pallor alternating with erythema. Its favorite targets in children are the gastric antrum and proximal duodenum. This article reviews the endoscopic findings related to *H. pylori* infection in children and their possible causes and clinical consequences.

INTRODUCCIÓN

Mucho se ha hablado, se habla y se hablará sobre la infección por *Helicobacter pylori*. Esta bacteria gram negativa microaerófila puede presumir de contar con una revista científica íntegramente dedicada a ella. Su amplia extensión es determinante. De hecho, es una de las causas más frecuentes de infección bacteriana crónica en el ser humano¹. En España, siguiendo un modelo de distribución propio de países desarrollados, se estima que la prevalencia en niños en edad escolar está en torno al 20-25%². La edad media de adquisición de la infección, si extrapolamos los datos fiables de un

estudio reciente en la población portuguesa, está en torno a los seis años y medio³.

Si bien la relación entre el *H. pylori* y la enfermedad gastroduodenal está bien establecida, no todos los individuos infectados desarrollan enfermedad ulcerosa, y menos aún cáncer gástrico, hecho que invita a pensar en la existencia de un factor individual de respuesta como condicionante de la gravedad clínica⁴.

El presente artículo supone una puesta al día ilustrada sobre los hallazgos endoscópicos derivados de la mencionada infección, siempre dentro del marco de la edad pediátrica.

DE LA INFECCIÓN A LAS ALTERACIONES ENDOSCÓPICAS

En primer lugar, *H. pylori*, adquirido por una vía de contagio no definida completamente (fuentes posibles: oral-oral, gástrica-oral, fecal-oral), se fija a la mucosa del estómago y/o el duodeno a través de diversos tipos de adhesinas (BabA). Esta unión dispara el inicio del proceso inflamatorio. Una vez en la mucosa, mediante la producción de proteasas, arginasas y lipasas, comienza la ruptura de la integridad de la barrera mucosa, hecho potenciado por dos proteínas codificadas por el núcleo de 27 genes que confieren la agresividad de la bacteria. Estas son la toxina vacuolizante (*vacA*) y la proteína citotóxica responsable de la vacuolización de las células del epitelio gástrico (*cagA*), responsable además de afectación indirecta por estrés oxidativo. La prevalencia de estas dos toxinas aumenta con la edad, hecho que explica que la enfermedad ulcerosa sea menor en la edad pediátrica y mayor en la adulta. La seroprevalencia de ambas difiere en función de las poblaciones⁵.

H. pylori tiene capacidad para neutralizar la secreción ácida del estómago, a través de una gran producción de ureasa, con lo cual es capaz de elevar el pH local hasta cifras cercanas a 6,5, hecho que le facilita la síntesis proteica necesaria para su posterior división celular².

Otro factor patogénico cuyo alcance todavía está por ver es la hipermetilación aberrante del promotor CpG de las células gástricas. Esta, que ocurre durante las primeras fases de la infección, podría tener implicación en la aparición de cambios preneoplásicos, si bien su importancia es incierta⁶.

Queda por determinar por qué en niños la lesión suele ubicarse en el antro gástrico, y por qué suele condicionar nodularidad como cambio básico. No obstante, conviene tener en cuenta que el antro gástrico juega un papel primordial en la regulación de la secreción ácida. Recordemos que las células G, productoras de gastrina, están localizadas a lo largo de la mucosa gástrica y el duodeno. Estas células estimulan en último término a las células parietales, para que produzcan ácido clorhídrico.

En contraposición, las células D, que se ubican en la vecindad de las células G antrales, se encargan de producir somatostatina, hormona que ejerce un efecto inhibitorio sobre la secreción ácida. Desde un plano teórico, podríamos pensar que la destrucción de células D en niños infectados por *H. pylori* dispararía la secreción ácida, si bien este hecho no está demostrado. Ni siquiera está claro que los niños infectados generen secreción ácida de forma distinta a los no infectados¹. Podría existir un factor constitucional (por ejemplo, polimorfismos en el gen *IL-1*) que explicase el ciclo de interacciones infección-secreción ácida-desarrollo de enfermedad. Estudios recientes apuntan que, al menos en la población china, los polimorfismos *IL-1B-511TT/31CC* se asocian a afectación mucosa gástrica importante⁷. En todo caso, la afectación antral se asocia con menor riesgo de cáncer que la corpofúndica².

La respuesta a la infección en niños suele evidenciar en el plano microscópico una menor respuesta neutrofilica que la objetivada en adultos. Esta respuesta atemperada puede explicar la menor asociación con *ulcus* y gastritis atrófica en la edad pediátrica⁴.

HALLAZGOS ENDOSCÓPICOS MÁS FRECUENTES

La endoscopia digestiva alta es la técnica de elección a la hora de diagnosticar la enfermedad ulcerosa, incluso en niños pequeños. Sus indicaciones vienen delimitadas por los criterios de organicidad propuestos hace diez años por Chelimsky y Czinn⁸ (Tabla 1), y que sirvieron como punto de partida para los criterios Roma III⁹. Estos criterios han mostrado ser una herramienta efectiva a la hora de discriminar pacientes con organicidad manifiesta¹⁰. A través de la endoscopia digestiva alta se podrá obtener biopsias para examen histológico y para hacer el test de la ureasa¹¹. Ambas tienen una especificidad similar, pero el examen histológico es más sensible a la hora de diagnosticar la infección^{4,11}. *H. pylori* se puede evidenciar a través de dos tinciones: Warthin-Starry (Fig. 1) y Giemsa (Fig. 2). El material histológico se puede utilizar para hacer cultivo y estudio de resistencias.

Figura 1. Tinción de Warthin-Starry en la que se observan nítidamente estructuras bacilares incurvadas en la vecindad del epitelio de superficie

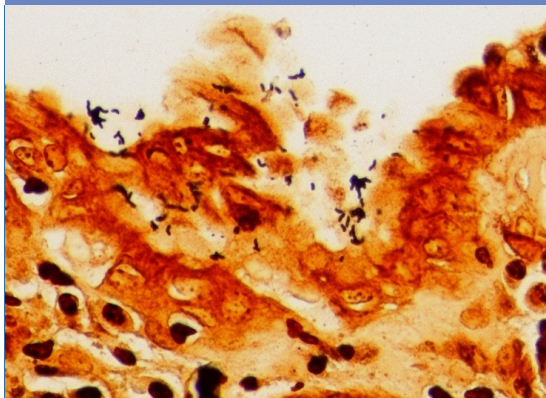
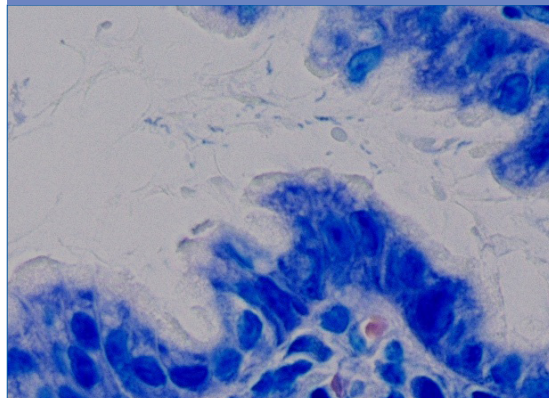


Figura 2. Tinción de Giemsa, en la que se observan estructuras bacilares incurvadas en el moco adyacente al epitelio



La infección por *H. pylori* puede dar lugar al espectro de lesiones que se exponen en la [Tabla 2](#)^{1,2,12}.

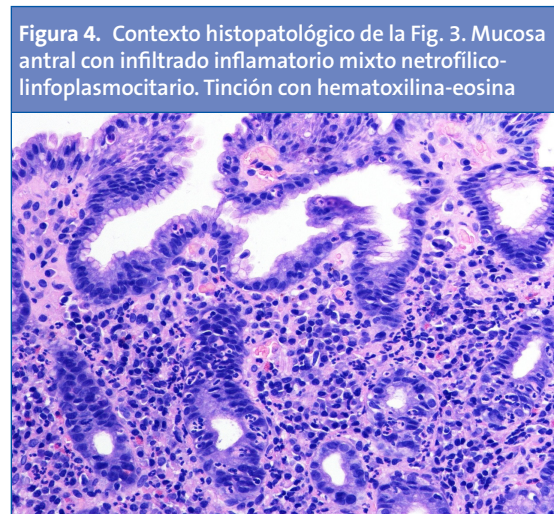
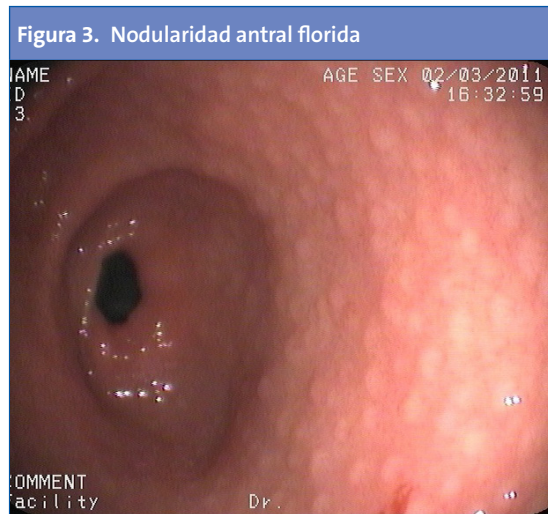
La diana de afectación principal en las infecciones por *H. pylori* se centra en el antro gástrico¹. Se ha descrito ampliamente la asociación entre la infección por *H. pylori* y la aparición de múltiples nódulos en el antro, de 2-5 mm de diámetro cada uno, hecho que confiere un aspecto “en empedrado” ([Fig. 3](#)). A este se ha aludido también como “gastritis nodular”, “gastritis micronodular” o “hiperplasia linforreticular”¹. Se desconoce si la gastritis nodular tiene correlato clínico o si, por el contrario, es un hallazgo intrascendente². Aun así, cabe destacar que es una lesión muy característica, y que se da con mayor frecuencia en niños que en adultos⁴. La nodularidad antral tiene alta especificidad (94-95%) y valor predictivo

positivo (97-99%) con respecto a la infección por *H. pylori* en la edad pediátrica, y puede asociarse o no a la aparición de úlceras duodenales². Desde el punto de vista histológico, la nodularidad sugiere una combinación de aumento en los folículos linfoides e infiltrado por polimorfonucleares^{13,14} ([Fig. 4](#)). Se desconoce la causa exacta que dispara la transformación nodular mucosa, y si esta rige una periodicidad estacional o temporal¹.

La apariencia endoscópica de las úlceras pépticas localizadas en el estómago depende de su estadio de evolución. Las úlceras activas se muestran redondeadas u ovals, con una base blanquecina compuesta por fibrina y detritus, y bordes eritematosos o sobreelevados^{1,2,4} ([Fig. 5](#)). Ante la visualización de cualquier úlcera, se ha de constatar: tama-

Tabla 1. Criterios diagnósticos de dispepsia orgánica

Mayores	Menores
Epigastralgia Vómitos recurrentes (al menos tres al mes)	Anorexia y pérdida de peso Despertares nocturnos Acidez Regurgitación oral Náusea crónica Eructos o hipo exagerados Saciedad precoz Dolor periumbilical Contexto familiar de enfermedad ulceropéptica, dispepsia o colon irritable
La presencia de dos criterios mayores, o de uno mayor y dos menores, o de cuatro menores, son indicaciones para realizar una endoscopia digestiva alta.	



ño, localización, número, lesiones asociadas y signos de actividad hemorrágica. En cuanto a su tamaño, se ha descrito que el 90% mide al menos 3 cm². Las úlceras gástricas suelen localizarse alrededor de la banda transversal, y centradas por la cisura *angularis*. A dicho nivel, las fibras musculares se disponen a modo de falla geológica. La mucosa perilesional suele disponer los pliegues en forma radial sobre el *ulcus*².

Aun así, la apariencia endoscópica es a veces engañosa, pues imagen normal y ausencia de gastritis no son términos sinónimos. De ahí la importancia de extraer un mapeo de biopsias para procesamiento histológico cuando exista una firme sospe-

cha clínica. Las mismas servirán para facilitar un cultivo con estudio de resistencias¹³.

En otras ocasiones, a nivel gástrico se objetiva un tenue parcheado eritematoso alternando con zonas de palidez. Cambios similares se pueden apreciar en el duodeno (**Fig. 6**), donde también se puede apreciar nodularidad y nichos de úlcera^{13,14}. Aunque a veces son lineales o irregulares, las úlceras duodenales suelen tener contornos nítidos y forma regular; su ubicación más frecuente es el bulbo, y su tamaño suele ser menor de 1 cm².

Surge la controversia de si es o no necesario tratar la enfermedad no ulcerosa. En principio, la gastritis por *H. pylori* no es una indicación clara de trata-

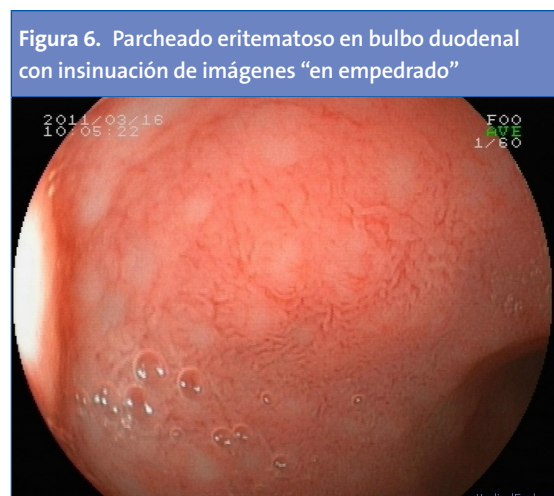
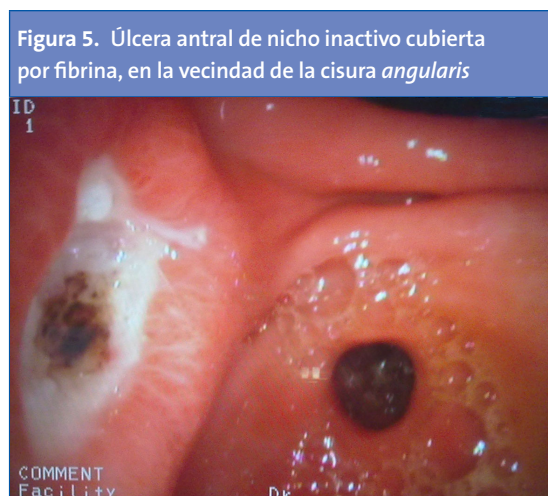
Tabla 2. Hallazgos endoscópicos en la infección por *H. pylori*

Estómago	Duodeno
Mucosa normal Engrosamiento de pliegues Parcheado eritematoso con adelgazamiento gástrico Nodularidad antral Úlcera gástrica Linfoma MALT	Úlcera duodenal Parcheado eritematoso con adelgazamiento duodenal Nodularidad duodenal Linfoma MALT

miento, pero sí lo es la enfermedad ulcerosa^{15,16}. En la guía de la NASPGHAN/ESPGHAN se dice que, en ausencia de *ulcus*, si se demuestra mediante biopsia la infección por *H. pylori*, debe considerarse el tratamiento. Además, concluyen que la decisión de tratar las gastritis está sujeta a juicio del clínico junto con el paciente y la familia, teniendo en cuenta los riesgos potenciales y los beneficios, de forma individual, con todo el componente subjetivo que esto conlleva¹⁵. El grupo de Buonovolontá¹⁶ establece dos grupos de niños con gastritis: uno sometido a tratamiento erradicador y otro no so-

metido a tratamiento. Y comprueba que los síntomas no desaparecen a lo largo del año siguiente en los niños en los que se ha erradicado el germen, a pesar de que se haya curado la gastritis. ¿Qué hacer, por tanto? La polémica sigue abierta a futuras investigaciones.

CONFLICTO DE INTERESES

Los autores declaran no presentar conflictos de intereses en relación con la preparación y publicación de este artículo.

BIBLIOGRAFÍA

- Mourad-Baars P, Hussey S, Jones NL. *Helicobacter pylori* infection in childhood. *Helicobacter*. 2010; 15:53-9.
- Martínez Gómez MJ, Camarero Salces C. Gastritis y enfermedad ulceropéptica. En: Argüelles Martín F, García Novo MD, Pavón Belinchón P, Román Riechmann E, Silva García G, Sojo Aguirre A. Tratado de gastroenterología, hepatología y nutrición de la SEGHP. Madrid: Ergón; 2011. p. 190-7.
- Oleastro M, Pelerito A, Nogueira P, Benoliel J, Santos A, Cabral J, et al. Prevalence and incidence of *Helicobacter pylori* infection in a healthy pediatric population in the Lisbon area. *Helicobacter*. 2011;16:363-72.
- Pacífico L, Anania C, Osborn JF, Ferraro F, Chiesa C. Consequences of *Helicobacter pylori* in children. *World J Gastroenterol*. 2010;16:5181-94.
- Wnuk M, Myska A, Lewinska A, Tokarz I, Solarska K. *Helicobacter pylori* cagA gene polymorphism affects the total antioxidant capacity of human saliva. *Helicobacter*. 2010;15:53-7.
- Shin SH, Park SY, Ko JS, Kim N, Kang GH. Aberrant CpG island hypermethylation in pediatric gastric mucosa in association with *Helicobacter pylori* infection. *Arch Pathol Lab Med*. 2011;135:759-65.
- Li J, Wang F, Zhou Q, Ou Z, Jia H, Deng X, et al. IL-1 polymorphisms in children with peptic symptoms in South China. *Helicobacter*. 2011;16:246-51.
- Chelimsky G, Czinn SJ. Techniques for the evaluation of dyspepsia in children. *J Clin Gastroenterol*. 2001; 33:11-3.
- Rasquin A, Di Lorenzo C, Forbes D, Guiraldes E, Hyams JS, Staiano A, et al. Childhood functional disorders: child/adolescent. *Gastroenterol*. 2006;130:1527-37.
- Tam YH, Chan KW, To KF, Cheung ST, Mou JW, Pang KK, et al. Impact of pediatric Rome III criteria of functional dyspepsia on the diagnostic yield of upper endoscopy and predictors for a positive endoscopic finding. *J Pediatric Gastroenterol Nutr*. 2011;52:387-91.
- Roma-Giannikou E, Roubani A, Sgouras DN, Panayiotou J, van-Vliet C, Polyzos A et al. Endoscopic tests for the diagnosis of *Helicobacter pylori* infection in children: validation of rapid ureasa test. *Helicobacter*. 2010;15:227-32.
- Hoepler W, Hammer K, Hammer J. Gastric phenotype in children with *Helicobacter pylori* infection under-

- going upper endoscopy. Scand J Gastroenterol. 2011;46:293-8.
13. Yakoob MY, Hussainy AS. Chronic gastritis and *Helicobacter pylori*: a histopathological study of gastric mucosal biopsies. J Coll Physicians Surg Pak. 2010;20:773-5.
 14. Gonul CD, Bilge C, Gazi KA, Filiz K. Duodenal nodularity in children: a clinical and pathologic study of 17 cases. Indian J Pathol Microbiol. 2011;54:312-7.
 15. Koletzko S, Jones NL, Goodman KJ, Gold B, Rowland M, Cadranet S, et al. Evidence-based guidelines from ESPGHAN and NASPGHAN for *Helicobacter pylori* infection in children. JPGN. 2011;53:230-43.
 16. Buonavolontà R, Miele E, Russo D, Vecchione R, Straiano A. *Helicobacter pylori* chronic gastritis in children: to eradicate or not to eradicate? J Pediatr. 2011;159:50-6.